

PENATALAKSANAAN PULPA NEKROSIS AKIBAT TRAUMA PADA GIGI INSISIVUS SENTRAL DENGAN APEKS TERBUKA

Diah Luna Feriandini*, Ansar Bahar**

*Peserta Program Pendidikan Dokter Gigi Spesialis Konservasi Gigi

**Staf Pengajar Bagian Konservasi Gigi
Fakultas Kedokteran Gigi Universitas Indonesia

Diah Luna Feriandini, Ansar Bahar: Penatalaksanaan Pulpa Nekrosis Akibat Trauma Pada Gigi Insisivus Sentral Dengan Apeks Terbuka. *Jurnal Kedokteran Gigi Universitas Indonesia* 2003; 10 (Edisi Khusus):786-792

Abstract

One of the important factor that supported success of root canal treatment is fielling the root canal system hermetically. Necrosis of young permanent tooth. pose a difficulty in root canal treatment and induction of the apical area to build an apical stop should be conducted. Apical constriction is necessary to fiel the root canal and Calcium Hydrokside is use for this measure, so that the fielling material will not exied beyond the root canal system. A case of success treatment of Traumatized tooth was reported using Calcium Hydrokside.

Key words: Necrosis of young permanent tooth

Pendahuluan

Fraktur gigi karena kecelakaan saat ini meningkat karena banyak aktivitas kegiatan maupun permainan yang beresiko. Trauma gigi dapat terjadi pada semua umur namun dilaporkan bahwa anak usia tujuh sampai lima belas tahun yang paling mudah mengalami kecelakaan. dan anak laki-laki mempunyai kecenderungan dua hingga tiga kali dibandingkan anak perempuan.^{1,2,3} Gigi depan atas mempunyai kecenderungan fraktur terbesar. karena letaknya berada paling depan dan merupakan daerah paling terekspos kecelakaan.⁴

Pada suatu studi kasus ditemukan gigi nekrosis akibat fraktur email 1%, fraktur email dan dentin 3%, fraktur

dengan pulpa terekspos 4%. dan 20% akibat fraktur akar.⁴ Fraktur gigi dapat mengakibatkan cedera pulpa, namun jika terjadi pada gigi yang belum tumbuh sempurna potensi penyembuhan baik karena suplai darah cukup.⁵ Jika fraktur gigi tidak menimbulkan sakit spontan dan tidak mengganggu estetik, biasanya penderita tidak mengetahui pentingnya mendapatkan perawatan segera. Tetapi apabila sudah menimbulkan keluhan dan proses kerusakan berlanjut serta menjalar ke periapiks dan menimbulkan sakit atau pembengkakan, penderita baru mencari pertolongan.⁶

Pulpa nekrosis akibat trauma, jika terjadi pada gigi dengan saluran akar yang cukup lebar sering menimbulkan kesulitan


pada saat pengisian saluran sehingga memerlukan ketrampilan operator. Gutaperca yang paling besar sering masih tidak sesuai sehingga menjadi kendala saat pengisian. Untuk itu perlu dilakukan induksi penutupan saluran akar menggunakan kalsium hidroksid. Selanjutnya prognosis akan baik jika perawatan endodontik dilakukan secara benar dan penutupan bagian mahkota dengan restorasi yang baik.⁵

Dalam makalah ini akan dilaporkan penatalaksanaan gigi nekrosis akibat trauma dengan menggunakan kalsium hidroksid pada gigi dewasa muda. Hasil perawatan menunjukkan terjadi penyempitan pada apeks, sehingga tidak ditemui kesulitan saat pengisian saluran akar.

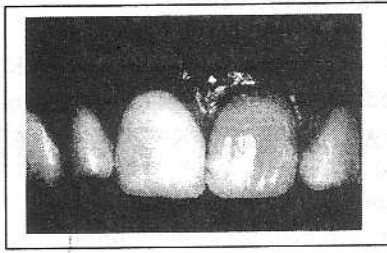
Tinjauan Pustaka

Mencegah terjadinya fraktur gigi akibat benturan merupakan hal yang sulit di dalam kehidupan sehari-hari, sebaliknya pada aktivitas olah raga yang beresiko umumnya dilakukan pencegahan dengan menggunakan pelindung muka atau mulut.⁷

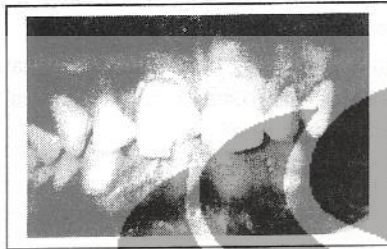Fraktur 1/3 Insisal mahkota paling sering terjadi, tetapi jika tidak terlihat perubahan bentuk gigi dan rasa sakit, hal ini sering terabaikan (Gambar 1,2,3). Penderita akan mencari pengobatan jika gigi telah nekrosis, timbul keluhan klinis atau berubah warna.



Gambar 1 : Klasifikasi menurut WHO⁷



Gambar 2 : Gigi fraktur tidak berubah secara nyata⁷



Gambar 3 : Gigi fraktur bentuk berubah nyata⁷

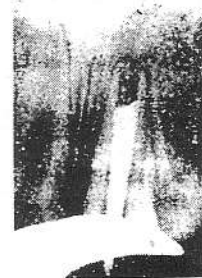
Gigi yang terkena trauma jika tidak segera dirawat dapat mengakibatkan pulpa nekrosis dan penjarangannya bergantung pada besarnya trauma dan mekanisme pertahanan jaringan. Pernah dilaporkan terjadinya penyembuhan tanpa perawatan pada gigi yang terkena fraktur jika vaskularisasi cukup dan trauma ringan⁶. Perawatan endodontik pulpa nekrosis dengan saluran akar lebar akan menemukan kesulitan pada saat preparasi dan pembersihan. Dalam hal ini jika tidak hati-hati akan menyebabkan saluran akar semakin lebar dan kotoran terdorong ke periapiks. Kesulitan lainnya yaitu saat mengisi saluran akar, karena gutaperca yang ada sering tidak sesuai dengan lebar saluran akar.

Pedoman dalam melakukan tindakan perawatan tetap harus mengikuti prinsip Triad Endodontik. Preparasi bentuk akses merupakan tahap awal yang kritis dalam prosedur perawatan endodontik, karena akses yang tidak baik akan mempengaruhi tahap-tahap selanjutnya. Preparasi saluran akar bertujuan untuk membersihkan saluran dari jaringan nekrotik, bakteri, dan endotoksin. Preparasi dapat dilakukan menggunakan file, dan tidak kalah penting adalah penggunaan bahan irigasi yang dilakukan

setiap pergantian alat. Selanjutnya pembentukan saluran akar bertujuan untuk mempersiapkan pengisian menggunakan bahan gutaperca secara tiga dimensi. Bentuk yang baik dapat diperoleh jika instrumen masuk tidak terhalang oleh dinding dentin sehingga gutaperca dan bahan semen dapat masuk dengan mudah dan hasil pengisian yang hermetis lebih mungkin diharapkan. Ketiga tahap ini merupakan dasar kesuksesan perawatan endodontik⁸.

Teknik pengisian saat kondensasi lateral masih merupakan pilihan. Teknik pengisian ini dapat dilakukan dengan baik apabila bentuk saluran akar telah dipersiapkan menyerupai corong sesuai dengan bentuk gutaperca yang ada. Ada kalanya timbul kesulitan jika ukuran gutaperca yang ada masih belum sesuai karena saluran sangat lebar. Kesulitan dalam pengisian tersebut dapat diatasi dengan melakukan modifikasi dalam teknik penempatan gutaperca^{5,8}.

Kesulitan pengisian pada saluran akar yang lebar lebar, adalah karena tidak adanya *apical stop*. Untuk mengatasinya *inverted cone* dan *rolled guha percha method*² (Gambar 4,5) Tetapi kedua metode ini tidak menjadi pilihan untuk menutup saluran akar karena gutaperca tidak dapat melekat pada dentin dengan baik dan sifat elastisnya menyebabkan gutaperca mudah lepas dari dinding saluran akar⁵. Untuk kasus-kasus seperti diatas, sekarang perawatan dengan Kalsium Hidroksid dianjurkan sebagai alternatif untuk memperoleh penutupan daerah apeks^{5,8}. Penutupan atau *Apical stop* ini digunakan untuk menahan bahan pengisian agar tidak keluar melewati saluran akar (Gambar 6)⁸.



Gambar 4 : Teknik Inverted²

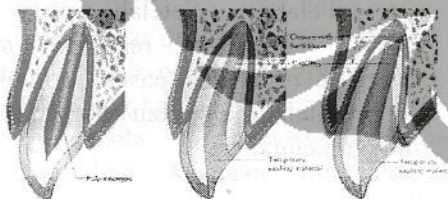


Gambar 5 : Penempatan dengan memilin 2 atau lebih kon gutaperca.²

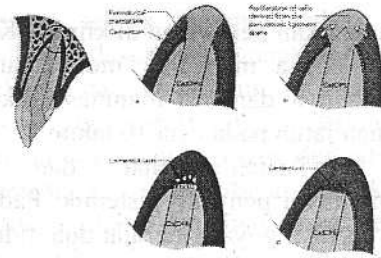


Gambar 6. Beberapa sealer terdorong karena tidak ada penutupan bagian apikal dengan baik²

Dalam perawatan gigi nekrosis, kalsium hidroksida yang mempunyai pH sekitar 12,6 mempunyai kemampuan untuk mengubah keadaan lingkungan saluran akar dan periapeks yang mengalami inflamasi kembali ke lingkungan homeostasis dengan pH normal. Keadaan ini akan merangsang sel-sel cadangan odontoblast, osteoblast dan sementoblast maupun jaringan lunak melakukan penyembuhan dan perbaikan.^{6,8} (Gambar 7,8)



Gambar 7. Perawatan gigi nekrosis menggunakan Kalsium Hidroksida⁷



Gambar 8. Perbaikan yang terjadi pada bagian apikal gigi yang dirawat dengan Kalsium hidroksid.⁷

Apeksifikasi telah dikenal sebagai perawatan saluran akar dengan apeks terbuka. Apeksifikasi merupakan suatu proses yang dapat menciptakan lingkungan saluran akar dan jaringan periapeks, memungkinkan terbentuknya lapisan kalsifikasi menutup apeks yang terbuka.⁵

Perawatan menggunakan kalsium hidroksid jangka lama pada apeks terbuka berhasil dengan terbentuknya materi terkalsifikasi pada foramen apikal. Secara histologik jaringan kalsifikasi diidentifikasi sebagai osteoid seperti tulang atau sementoid seperti sementum. Keadaan ini sering terlihat pada perawatan hasil apeksifikasi.^{6,8}

Pemeriksaan ulang dianjurkan untuk evaluasi keberhasilan perawatan setiap tiga bulan secara berkala. Keberhasilan ini ditandai dengan tidak ada keluhan sakit, bengkak atau goyang. Secara radiografis adanya perbaikan daerah periapeks yaitu tidak terlihat kelainan periodontal atau kelainan mengecil dan terbentuk jaringan keras. Kegagalan sering terjadi disebabkan kontaminasi bakteri atau kesalahan pada waktu instrumentasi, yang ditandai dengan adanya nyeri, peka pada perkusi, dan tidak terbentuk jaringan keras di daerah apeks.

Kasus

Seorang pasien laki-laki umur 16 tahun datang dengan keluhan sakit pada gigi depan atas lebih kurang lima hari yang lalu, sudah pernah diberi obat dari rumah sakit dan dianjurkan

melanjutkan perawatan di klinik FKG UI. Sakit terasa menyebar melibatkan gigi sebelahnya, dan dari anamnesis diketahui pernah jatuh pada usia 10 tahun.

Pasien sehat dan tidak mempunyai penyakit sistemik. Pada gigi 1.1. terlihat goyang derajat dua, tidak ada karies, terlihat sedikit perubahan warna, dan perkusi serta palpasi peka. Gambaran radiografis terlihat ruang pulpa lebar, apeks terbuka. Periodonsium melebar. lamina dura normal, dan periapeks terlihat gambaran radiolusensi tidak berbatas jelas dengan diameter ± 5 mm.

Dari hasil anamnesis, pemeriksaan klinis serta evaluasi radiografis ditegakkan diagnosis gigi 1.1 nekrosis pulpa dengan abses periodontal. Direncanakan perawatan saluran akar dan restorasi komposit resin dengan penambahan post.

Tahap Perawatan

Perawatan dimulai tanggal 30 April 2002. Saat pasien datang dilakukan anamnesis dan pemeriksaan klinis. Setelah diagnosis ditegakkan perawatan dimulai dengan melakukan pembukaan akses untuk drainase agar eksudat, produk nekrotik, dapat keluar. Dilanjutkan dengan pengukuran panjang gigi dan dilakukan instrumentasi dengan hati-hati untuk menghilangkan jaringan nekrotik. Instrumentasi dilakukan bergantian dengan irigasi NaOCl 2,5%. Setelah preparasi selesai irigasi, dilakukan hingga tidak terlihat kotoran pada kapas penampung. Setelah bersih dilakukan pengukuran panjang kerja dengan file pertama #60/23 menggunakan *apeks locator*. Diberikan medikasi CHKM dan ditutup dengan Cavit (Foto 1).

Pasien dianjurkan kembali 1 minggu.

Pada saat pasien kembali keluhan sudah tidak ada dan dicoba menentukan *master cone* #80, tetapi tidak terdapat *apical stop*. Dicoba dengan memotong dua kali setiap kalinya satu mili meter tetap tidak berhasil. Kemudian diputuskan mengisi saluran akar dengan kalsium hidroksid, agar terjadi

penyempitan pada daerah apeks. Pasien dianjurkan kembali tiga bulan kemudian. (foto 2)

Setelah tiga bulan dilakukan foto x-ray (foto 3) untuk mengevaluasi hasil perawatan. Gambaran radiografis menunjukkan radiolusensi pada apeks sudah memudar dan pasien dianjurkan kembali tiga bulan lagi. Tetapi setengah bulan pasien kembali tanpa keluhan hanya ingin cepat menyelesaikan perawatan. Tambalan sementara dibuka, saluran akar dibersihkan dari Kalsium hidroksid, kemudian *master cone* #80/23 dicoba kembali dan dapat dirasakan adanya *apical stop* (foto 4), Pemberian obat CHKM dan ditutup kavut.

Pada tanggal 10 September 2002 pasien kembali tanpa keluhan, dilakukan pengisian saluran akar dengan semen saluran akar endometason dan eugenol serta gutaperoa #80 dengan tehnik pengisian kondensasi lateral dan vertikal. Kemudian orifis ditutup Zinc Fosfat semen, dan ditambal sementara dengan cavit. (foto 5)

Pada bulan oktober 2002 pasien kembali untuk kontrol, dan tidak ada keluhan subjektif maupun pada saat pemeriksaan klinis. (foto 6) Untuk mengatasi perubahan warna gigi dilakukan pemutihan dengan tehnik *walking Bleach*, selama tiga kali kunjungan hingga warna sesuai dengan gigi sebelahnya. Setelah warna gigi sesuai, dilakukan restorasi akhir komposit resin dan pasak profilaktik. Dan pasien dianjurkan kontrol satu minggu kemudian.

Pembahasan

Trauma yang terjadi enam tahun yang lalu pada usia sepuluh tahun menyebabkan gigi nekrosis. Adanya resorpsi patologis di daerah periapeks mengakibatkan pertumbuhan akar terganggu dan apeks tetap terbuka.⁹ Pasien datang dengan keluhan sakit

disebabkan peradangan di daerah apeks yang produknya tidak dapat keluar.⁸ Preparasi untuk mendapatkan akses ke apikal dilakukan untuk memberi jalan keluar jaringan nekrotik dan eksudat inflamasi dari dalam saluran akar.^{3,7,8} Keluhan sakit hilang setelah jaringan nekrotik seluruhnya dikeluarkan dari kamar pulpa. Preparasi saluran akan dipersiapkan untuk menerima pengisian. Pada kasus bentuk ini saluran akar lebar, dan sukar untuk dilakukan pengisian.³ Pembentukan saluran juga tidak dilakukan karena saluran akar sudah cukup lebar. Pembersihan dilakukan dengan tujuan untuk menghaluskan dan menghilangkan debris serta jaringan nekrotik yang menempel pada dinding saluran akar dengan menggunakan file.^{5,8}

Pengisian saluran akar ditunda dan diputuskan untuk melakukan perawatan induksi saluran akar. Saluran akar ditutup sementara menggunakan Kalsium hidroksid yang selain berguna sebagai medikamen juga berfungsi mendukung perbaikan pada bagian apeks gigi.⁵ Kalsium hidroksida dapat digunakan sebagai sterilisator saluran akar di antara kunjungan terutama pada diagnosis nekrosis pulpa, karena mempunyai sifat anti mikroba yang baik serta mampu melarutkan jaringan secara *in vitro*.⁵ Di samping itu Kalsium hidroksid dapat mengurangi inflamasi periapiks dan mendukung penutupan akar dengan jaringan keras.

Pada akhir perawatan gigi menjadi lebih panjang karena terbentuk jaringan keras pada periapiks akibat pengembalian keadaan homeostasis yang dapat merangsang sel untuk berproliferasi. Penutupan periapiks yang terjadi dapat mendukung tahap pengisian saluran akar. Pengisian saluran akar menggunakan gutaperca dengan semen campuran endometason dan eugenol, bertujuan menutup padat sistim saluran akar secara tiga dimensi.

Pada kasus ini dilakukan pemutihan gigi, yang telah disetujui oleh pasien. Bleaching dilakukan

dengan teknik thermokatalitik dan Walking Bleach menggunakan Natrium perborat dan air, untuk mendapatkan warna gigi seperti gigi sebelahnya.⁵ Setelah warna gigi sesuai dengan gigi sebelahnya, selanjutnya dilakukan restorasi akhir komposit resin dengan penambahan pasak profilaktik. Penggunaan pasak bertujuan menambah kekuatan hubungan akar dan mahkota gigi, dan pada kasus ini jaringan pada daerah servikal tidak adekuat, tetapi mahkota masih utuh.

Pemeriksaan ulang setelah restorasi akhir tidak menunjukkan keluhan secara simptomatis maupun klinis serta radiografis. Pasien dianjurkan untuk memelihara kesehatan gigi dan rongga mulut serta pemeriksaan gigi dan mulut secara periodik.

Kesimpulan

Perawatan saluran akar pada gigi nekrosis akibat trauma dengan kelainan periapiks prognosinya baik jika didukung prosedur perawatan yang benar. Pada gigi dengan saluran akar yang lebar dengan bagian apeks terbuka dapat dianjurkan untuk melakukan perawatan induksi saluran akar terlebih dahulu agar diperoleh penutupan apeks sehingga pengisian dapat dilakukan dengan baik. Pada kasus ini induksi dilakukan untuk mendapatkan penutupan daerah periapiks pada gigi dengan saluran akar terbuka dan perawatan berhasil setelah enam kali kunjungan dalam enam bulan.

Daftar Pustaka

1. Andreasen J. *Traumatic Injuries of Teeth*. C.V. Mosby, St Louis. 1972: 15-85.
2. Grossman L. *Endodontic Practice*. 8 th. Lea & Febrieger Philadelphia 1974: 282-301.

3. Gutman J, Dumsha T, Lovdahl P, Hovland E. *Problem Solving in Endodontics*. 3th. Mosby-year book, Inc. 1992:123-139, 277-301.
4. Boumenn B, Kim S. *Colour Atlas of Dental Medicine of Endodontology*. Thieme Munksgaard Germany 2000:255-258.
5. Torabinejad W. *Endodontic Practice* Ed 8, Lea & Febriger. Philadelphia, 1988:306-336, 561-576.
6. Trope M, Chivian N., Sigurdsson A, Vann W.F. Jr. *Traumatic Injuries. Pathways of The Pulp*. Ed. 8th. Mosby Inc. St Louis 2002: 603-622.
7. Tsukiboshi M. *Treatment Planning for Traumatized Teeth*. Quintessence Publishing Co. Ltd, Tokyo. 1998:11-23.
8. Weine F. *Endodontic Therapy*. Ed. 5th. Mosby-Year Book, Inc St Louis, 1995:216-218, 726-727.
9. Stock C, Gulabivala K, Walker R, Goodman J. *Endodontics* 2nd. Mosby-Wolf, Philadelphia St Louis. 2002: 203
10. Andreasen J. *Traumatic Injuries of Teeth*. C.V. Mosby, St Louis, 1972: 15 - 85.
11. Grossman L. *Endodontic Practice*. 8th. Lea & Febriger Philadelphia 1974: 282 - 301.
12. Gutman J., Dumsha T., Lovdahl P., Hovland E. *Problem Solving in Endodontics*. 3th. Mosby-year book, Inc. 1992: 123-139, 277-301.
13. Boumenn B, Kim S. *Colour Atlas of Dental Medicine of Endodontology*. Thieme Munksgaard Germany 2000:255-258.
14. Torabinejad W. *Endodontic Practice* Ed 8, Lea & Febriger, Philadelphia, 1988:306-336, 561-576.
15. Trope M, Chivian N., Sigurdsson A, Vann W.F. Jr. *Traumatic Injuries. Pathways of The Pulp*. Ed. 8th. Mosby Inc. St Louis 2002: 603-622.
16. Tsukiboshi M. *Treatment Planning for Traumatized Teeth*. Quintessence Publishing Co. Ltd, Tokyo. 1998.11 - 23.
17. Weine F. *Endodontic Therapy*. Ed. 5th. Mosby-Year Book, Inc St Louis, 1995.216-218, 726-727.
18. Stock C, Gulabivala K, Walker R, Goodman J. *Endodontics* 2nd. Mosby-Wolf, Philadelphia St Louis. 2002. 203