

PENYEMBUHAN LUKA SETELAH PERAWATAN BEDAH PERIODONTAL (Studi Pustaka)

Natalina*, Hari Sunarto**

*Departemen Kesehatan RI
** Staf Pengajar Periodonti
Fakultas Kedokteran Gigi Universitas Indonesia

Natalina, Hari Sunarto : Penyembuhan luka setelah perawatan bedah periodontal (Studi Pustaka). Jurnal Kedokteran Gigi Universitas Indonesia: 2003: 10 (Edisi Khusus) : 756-762

Abstract

Background. Periodontal therapy for treatment of periodontitis involves the elimination of anatomic defect. There are two primary approaches to eliminating these anatomic defects : resective (gingivectomy, osseous resection, and apically positioned flaps), and regenerative surgery (osseous graft, guided tissue regeneration, resorbable barriers, coronally position flap).Aims. The dentist know the outcomes after periodontal surgery.References. Periodontal regeneration means healing after periodontal surgery that results in the formation of a new attachment apparatus, consisting of cementum, periodontal ligament, and alveolar bone. Periodontal repair implies healing without restoration of the normal attachment apparatus. Histologic evaluation is the only reliable method to determine the true efficacy of periodontal therapies.Discussion. The variables involved in periodontal wound healing to solve how to achieve periodontal regeneration are manipulation of progenitor cell, alteration of pathologically exposed root surfaces, exclusion of gingival epithelium, and wound stabilization.Conclusions. Periodontal surgery usually do not result in periodontal regeneration. Gingival epithelium that proliferates apically can be inhibited by stabilization of the flap margin and regenerative surgery.

Key words: Periodontal regeneration; periodontal surgery

Pendahuluan

Periodontitis adalah peradangan yang meliputi dan merusak jaringan periodonsium yaitu tulang penyangga (tulang alveolar) dan ligamen periodontal. Lesi periodontitis memperlihatkan adanya plak dan kalkulus subgingiva, kehilangan tulang alveolar dan ligamen periodontal, adanya poket, dan secara histopatologi memiliki karakteristik inflamasi berat di jaringan ikat dan epitel dinding poket.

Secara klinis terlihat gingiva merah, mudah berdarah, edema dan resesi.¹ Respon jaringan periodonsium terhadap jejas bedah maupun karena mikroorganisme, memperlihatkan gambaran yang sama dengan penyembuhan luka pada sistem organ lain. Setelah luka, inang membentuk mekanisme pertahanan untuk menghentikan perdarahan, melindungi dari invasi mikroorganisme, fagositosis dan sel reparasi mendekati luka (mengawali pergantian jaringan yang rusak).²

Terapi periodontal pada periodontitis mencakup eliminasi bakteri plak dan eliminasi kerusakan anatomi karena periodontitis. Setelah periodontitis sembuh, kerusakan anatomi menetap di periodonsium. Kerusakan anatomi itu memiliki karakteristik seperti perubahan serat gingiva, reduksi inflamasi, kehilangan tulang dan ligamen, dan pembentukan *long junctional epithelium*.^{1,2,3,4,5}

Tujuan penulisan makalah ini adalah agar dokter gigi mengetahui hasil penyembuhan luka setelah terapi bedah periodontal.

Tinjauan Pustaka

Regenerasi, Perbaikan dan Perlekatan Baru

Hampir semua bentuk terapi periodontal menimbulkan jejas pada epitel dan jaringan ikat. Kerusakan jaringan periodontal dapat diperbaiki dengan dua cara yaitu regenerasi dan perbaikan. **Regenerasi.** Regenerasi dalam sistem biologi berarti pertumbuhan kembali jaringan atau otot yang identik dengan yang hilang/ rusak. Secara umum mamalia tidak memiliki kemampuan regenerasi spontan dari sistem organ, sehingga diteliti tentang induksi proses regenerasi. Istilah regenerasi paling sering digunakan untuk menggambarkan perlekatan, pembentukan sementum, tulang alveolar, dan ligamen periodontal baru pada sisi yang kehilangan struktur jaringan penyangga karena periodontitis.²

Perbaikan periodontal. Istilah perbaikan periodontal lebih menerangkan tentang penyembuhan setelah bedah periodontal tanpa menghasilkan perbaikan aparatus perlekatan yang normal. Perbaikan dari kerusakan periodontal dapat diperantarai oleh pembentukan *long junctional epithelium* dan *bone fill*, dan bisa juga resorpsi akar, angkilosis dan adesi fibrosa. Pada penyembuhan setelah terapi periodontal terlihat bahwa yang sering terjadi adalah perbaikan, dimana jaringan rusak diganti oleh jaringan yang tidak sama fungsinya.³

Perlekatan baru. Perlekatan baru adalah berikatannya serabut ligamen periodontal baru kedalam sementum baru dan perlekatan epitel gingiva ke permukaan akar yang sebelumnya terkena periodontitis. Istilah perlekatan kembali digunakan untuk menjelaskan tentang perbaikan daerah akar yang sebelumnya tidak terpapar poket/ penyakit, seperti setelah bedah atau trauma yang menyebabkan robeknya sementum, fraktur gigi atau setelah perawatan lesi periapikal.⁵ Regenerasi ligamen periodontal merupakan kunci terjadinya perlekatan baru, karena keadaan ini menyediakan kesinambungan antara tulang alveolar dengan sementum dan juga karena keadaan ini mengandung sel-sel yang dapat mensintesis dan remodeling tiga jaringan ikat bagian yang berhubungan dengan tulang alveolar.^{3,6}

Respon Jaringan Periodontal setelah Terapi

Perubahan yang terjadi setelah terapi periodontal adalah pengurangan kedalaman poket yang disebabkan oleh resesi gingiva dan atau bertambahnya perlekatan klinis. Pertengahan tahun 1970 bertambahnya perlekatan klinis dan bone fill setelah terapi periodontal dianggap telah terbentuk regenerasi periodontal.^{1,2} Metoda klinis untuk mengevaluasi hasil terapi periodontal adalah dengan probing, pemeriksaan radiografi dan prosedur 're-entry', tetapi ketiga metode ini tidak bisa membedakan perbaikan periodontal dengan regenerasi periodontal.^{1,2,4}

Evaluasi histologi adalah satu-satunya metode yang tepat untuk menentukan efikasi terapi periodontal yang berhasil mendapatkan perlekatan baru terdiri atas sementum, tulang dan ligamen periodontal baru.¹ Hasil penelitian hewan percobaan memperlihatkan bahwa tindakan bedah konvensional hanya menghasilkan perbaikan periodontal bukannya regenerasi periodontal.⁷ Berdasarkan pengetahuan ini dan dengan teknologi maju ditemukan variabel yang mempengaruhi penyembuhan luka dan manipulasi variabel ini untuk mengetahui cara mendapatkan regenerasi periodontal. Variabel penyembuhan luka adalah (1) manipulasi populasi sel

progenitor (sel yang berkemampuan mensintesis sementum, tulang dan ligamen periodontal)⁸; (2) perubahan patologi permukaan akar yang telah terpapar periodontitis; (3) eksklusi epitel gingiva dari luka; (4) stabilisasi luka; dan (5) aspek teknis penanganan penurunan periodonsium, termasuk teknik graft.¹

Prosedur Regeneratif

Teknik regeneratif yang dilakukan adalah teknik dengan menggunakan bahan graft induksi-tulang, membran barrier untuk mengarahkan pertumbuhan sel dan prosedur peletakan margin flep lebih koronal dari sisi penyembuhan. Ketiga teknik ini memperlihatkan keberhasilan klinis, dalam meningkatkan regenerasi dan/atau bone fill di daerah defek periodontal.¹

Keberhasilan graft tulang disebabkan kemampuannya meinduksi tulang. Graft tulang juga memiliki kemampuan melindungi dan stabilisasi bekuan fibrin, dan mendukung flep itu sendiri, sehingga flep tidak 'jatuh' ke daerah penyembuhan luka. Membran barrier efektif meeliminasi epitel gingiva dan jaringan ikat gingiva dari penyembuhan luka, juga melindungi bekuan fibrin dengan menghalangi margin flep memasuki daerah penyembuhan. Membran barrier akan memisahkan permukaan akar-penyembuhan luka dengan margin flep. Daerah kritis penyembuhan luka terbebas dari pengaruh margin gingiva, sehingga penyembuhan berjalan lancar. Teknik peletakan ke koronal dan stabilisasi margin flep dapat digunakan untuk terapi defek furkasi kls II mandibula.^{1,2}




Fig 1-3 (Left) Periodontal regeneration has occurred in the apical part of this defect, 1 year after flap surgery. It is characterized by new cementum (C) deposited on root-placed dentin and old cementum. New bone (B) is connected to the cementum by a new periodontal ligament (L). Apical end junctional epithelium (JE). Mesiodistal section of interproximal site, mandibular first molar-second premolar region. (Hematoxylin and eosin stain.)

Fig 1-4 (Middle) Histologic condition 1 year following a modified Widman flap procedure. The inflammatory lesion is absent, new bone (B) has completely filled the angular bony defect, and the space between the bone and the root is occupied by dense collagenous tissue (CO) that resembles a new periodontal ligament. A long junctional epithelium (JE), however, separates the new bone and connective tissue from the root surface. Mesiodistal section of interproximal site, mandibular first molar-second premolar region. (Hematoxylin and eosin stain.)

Fig 1-5 (Right) Histologic condition 1 year following an autogenous bone graft. Transplanted bone (B) is present in the area coronal to the alveolar crest (CR). The coronal end of the graft material is partly surrounded by epithelium (E). The apical level of the junctional epithelium (JE) is close to the apical level of root planing. Junctional epithelium separates the bone graft from the root surface. Mesiodistal section of interproximal site, mandibular first molar-second premolar region. (Hematoxylin and eosin stain.)

Sumber : Polson's Periodontal Regeneration 1994.

Pentingnya Stabilitas Penyembuhan Luka dalam Bedah Regenerasi Periodontal

Review penelitian tentang awal penyembuhan luka mengindikasikan bahwa pola *long junctional epithelium* merupakan hasil yang tidak perlu diantisipasi, karena perlekatan atau adesi bekuan darah ke permukaan akar merupakan barier migrasi epitel gingiva ke arah apikal. Observasi ini mendukung konsep jika adesi fibrin dapat dipertahankan pada permukaan akar, maka tidak akan terjadi migrasi epitel gingiva ke arah apikal.¹

Penelitian Wikesjo dkk (1991) memberi hasil bahwa periode awal penyembuhan luka periodontal merupakan

masa kritis. Bekuan fibrin yang terbentuk dan melekat ke permukaan akar sampai tahap maturasi penyembuhan luka, akan memberikan kesempatan terjadinya perlekatan jaringan ikat baru ke permukaan akar (regenerasi). Jika periode awal penyembuhan ini terganggu, maka pola penyembuhan yang terjadi adalah terbentuknya *long junctional epithelium*.^{1,2} Klinge dkk. (1985) menyatakan penyembuhan lebih baik pada tehnik peletakan margin flep lebih ke koronal dari pada tehnik peletakan/ penjahitan margin flep di dekat *cemento enamel junction*. Pelepasan jahitan dianjurkan 2 minggu setelah tindakan bedah, untuk menjaga maturasi penyembuhan luka.¹

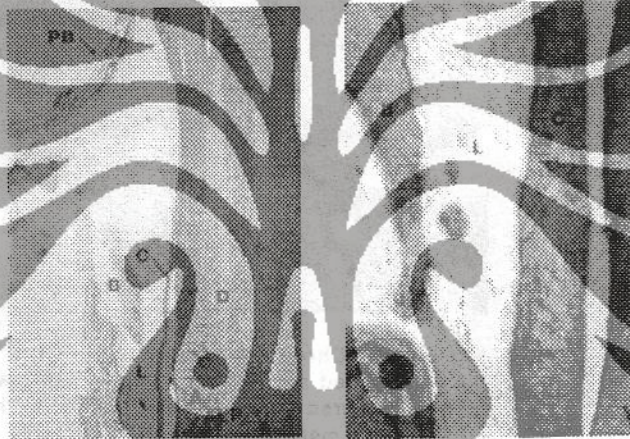


Fig 1-9a (left) Overview of guided tissue regeneration. New bone (B), cementum (C), and periodontal ligament (L) have formed adjacent to root-planed dentin (D) surface. Artificial separation of new cementum from dentin (A); apical level of root planing (ALP); poly tetrafluoroethylene barrier (PB).

Fig 1-9b (Right) Higher magnification of an area in Fig 1-9a, showing regeneration of bone (B), periodontal ligament (L), and cementum (C). Mesiodistal section, interproximal area of mesial mandibular first molar. (Hematoxylin and eosin stain.)

Sumber : Polson's Periodontal Regeneration 1994.

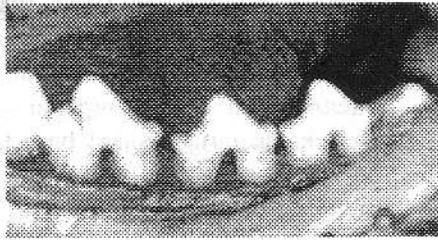


Fig 3-1a Chronic periodontal defects in the beagle dog. Defect were created surgically 4 months previously. (Countersy of Dr Bjorn Klinge.)




Fig 3-1b Chronic defects treated with a coronally positioned flap procedure covering all but the cusp tips (CT) of the teeth.

Sumber : Polson's Periodontal Regeneration 1994.



Fig 3-1c Chronic defects treated with a crown-attached suturing technique. Flap margins are secured by sutures and bonded to the crown to limit marginal recession. (Countersy of Dr Bjorn Klinge.)

Sumber : Polson'a Periodontal Regeneration 1994.




Fig 3-2a




Fig 3-2b



Fig 3-2c

Fig 3-2a to c Class II mandibular molar furcation defect at the initial regenerative surgical attempt. The defect was treated with a coronally positioned flap procedure.



Fig 3-2d and e Defect shown in Figs 3-2a and b at reentry 1 year after regenerative surgery. Note bone fill (BF) in the furcation. Figs 3-2a to e courtesy of Dr Bernard Gantes.

Sumber : Polson's Periodontal Regeneration 1994.

Pembahasan

Regenerasi, perbaikan dan perlekatan baru merupakan aspek penyembuhan periodontal yang ingin dicapai setelah perawatan periodontal. Tindakan bedah periodontal konvensional jarang menghasilkan regenerasi periodontal. Untuk menghasilkan regenerasi periodontal diperlukan manipulasi sel progenitor, mengubah keadaan akar patologis menjadi akar sehat, mencegah masuknya sel epitel gingiva dan stabilisasi luka. Pencegahan

proliferasi sel epitel gingiva ke apikal dilakukan dengan cara penggunaan barier fisik, graft tulang atau tehnik peletakan margin flap ke arah koronal. Selain tehnik itu telah terbukti bahwa adesi fibrin yang dipertahankan pada permukaan akar dapat mencegah migrasi epitel gingiva, dimana keadaan ini tercapai bila proses penyembuhan luka stabil.

Kesimpulan

Hasil yang didapat setelah perawatan bedah periodontal pada umumnya suatu perbaikan jarang terjadi regenerasi sempurna. Evaluasi histologis setelah bedah periodontal merupakan metode yang tepat untuk menentukan keberhasilan perawatan.

Proliferasi epitel gingiva ke apikal dapat dicegah bila stabilitas penyembuhan luka terjaga sehingga adesi bekuan fibrin dipertahankan pada permukaan akar, atau penggunaan graft tulang maupun *guided tissue regeneration* (GTR).

Daftar Pustaka

1. Polson AM. *Periodontal Regeneration: current status and directions*. St. Louis: Quintessence. 1994: 11-69.
2. Genco RB, Goldman HM, Cohen DW. Wound Healing after Periodontal Therapy. *Contemporary Periodontics*. Philadelphia : Mosby. 1990: 382-391.
3. Carranza FA. Rational for Periodontal Treatment. *Clinical Periodontology*. 8th ed. Philadelphia : Saunders. 1996: 402-405.
4. Lindhe J. Reattachment–New Attachment. *Textbook of Clinical Periodontology*. 2nd ed. Copenhagen : Munksgaard. 1989: 450-470.
5. Wilson TG, Kornman KS. Methods of Reconstruction of the Periodontium. *Fundamentals of Periodontics*. Singapore : Quintessence. 1996: 405-407.
6. Melcher AH. On the Repair Potential of Periodontal Tissues. *J. Periodontol* 1976; 47: 256.
7. Canton J, Nyman S, Zander H. Histometric Evaluation of Periodontal Surgery. II Connective Tissues Attachment Level after Four Regenerative Procedures. *J. Clin. Periodontol* 1980; 7: 224-231.
8. Terranova VP, Wikesjo UME. Extracellular Matrices and Polypeptide Growth Factors as Mediator of Functions of Cells of the Periodontium. A Review. *J. Periodontol* 1987; 58: 371-380.