

## PENATALAKSANAAN GIANT SIALOLITH PADA KELENJAR SUBMANDIBULA (Laporan Kasus)

Achmad Bachtiar\*, Benny S. Latief\*\*

\*Residen Bedah Mulut Fakultas Kedokteran Gigi Universitas Indonesia

\*\*Staf Bedah Mulut Fakultas Kedokteran Gigi Universitas Indonesia

Achmad Bachtiar, Benny S. Latief: Penatalaksanaan Giant Sialolith pada Kelenjar Submandibula (Laporan Kasus). Jurnal Kedokteran Gigi Universitas Indonesia. 2003;10(Edisi Khusus): 290-293

### Abstract

We describe a case report of giant sialolith of Wharton's duct in a 46 years old man. This is an unusual presentation of a salivary calculus and to our knowledge such a huge salivary stone. The clinical symptoms and signs were somewhat typical and included acute suppurative cellulites in the floor. This kind of stone is very interesting because of its large size in this case, of a surgical intervention by extraoral extirpation of the presented sialolith.

Key words: Giant sialolith; surgical intervention; extraoral extirpation.

### Pendahuluan

*Sialolithiasis* adalah penyakit yang menyebabkan terbentuknya batu pada kelenjar saliva. Paling sering terjadi di kelenjar submandibula pada pasien-pasien paruh baya.<sup>1</sup> 65% penderita *sialadenitis* kronis selalu mengalami *sialolithiasis*.<sup>2</sup>

*Sialolith* terjadi akibat adanya interaksi antara air liur yang dipresipitasi oleh sekelompok sel atau koloni bakteri selapis demi selapis sehingga terbentuk suatu *stone* (batu). Batu yang tidak dikeluarkan dapat menyebabkan kalsifikasi dari kelenjar dan bila tidak dilakukan tindakan akan bertambah besar.

Pada umumnya penderita baru datang berobat bila batu sudah agak besar sehingga sering terjadi infeksi dan pembengkakan kemudian menimbulkan

rasa sakit. Penanganan *sialolith* tergantung besar kecilnya dan dapat dilakukan secara konvensional atau bedah.

Pada makalah ini akan dikemukakan kasus *Giant sialolith* yang dikeluarkan secara bedah.

### Tinjauan Pustaka

*Sialolith* dapat terjadi akibat adanya tiga faktor anatomi yang berhubungan dengan pembentukan *sialolithiasis* di kelenjar submandibula, yaitu lokasi muara dari kelenjar berhubungan dengan duktus, bagian utama dari duktus lebih lebar dari orifis, dan sudut yang tajam dari duktus ke orifis.<sup>3</sup>

*Sialolithiasis* merupakan suatu akumulasi atau kumpulan pengendapan

kalkulus di dalam kelenjar atau saluran kelenjar saliva.<sup>4</sup>

Blair & Ivy mengatakan koloni organisme di saluran kelenjar saliva menyebabkan penguraian protein dari saliva sehingga mengakibatkan pengumpulan garam-garam kalsium karena adanya pertukaran ion hidrogen. Garam kalsium juga berkumpul di sekeliling koloni organisme.<sup>5</sup> Beberapa penulis mengatakan bahwa inflamasi dari glandula pada umumnya dapat menyebabkan terbentuknya batu kelenjar saliva.

Saliva dengan komposisi garam kalsium dan garam fosfat yang terlalu jenuh mengendap di atas sel epitel skuamosa dan oleh bakteri akan dipresipitasi selapis demi selapis hingga kemudian mengeras dan menyebabkan penyumbatan pada saluran kelenjar atau kelenjar saliva.<sup>6</sup>

### Gambaran Klinis

*Sialolith* pada umumnya tidak menimbulkan keluhan bila ukurannya kecil. *Sialolith* menyebabkan terjadinya obstruksi pada duktus, bisa sebagian atau seluruhnya. Apabila ada pembengkakan dan rasa sakit pada kelenjar akan disertai dengan adanya tanda-tanda infeksi sekunder yaitu keluarnya eksudat supuratif dari duktus, demam serta meningkatnya jumlah leukosit.<sup>7</sup> Gejala klinis baru timbul bila ada rasa sakit dan pembengkakan. Rasa sakit meningkat pada saat menelan. Pemeriksaan dilakukan dengan cara palpasi yaitu diraba sepanjang saluran pada dasar mulut, dengan cara kombinasi palpasi intra dan ekstra oral.

### Gambaran Radiologis

Untuk menentukan satu atau lebih batu di kelenjar submandibula biasanya digunakan foto panoramik, foto oklusal dan bila perlu dilakukan *CT Scan*.<sup>7</sup> Pada situasi umum *sialolith* terlihat berupa gambaran radiopak<sup>8</sup>, tetapi sekitar 20%-40% bisa terlihat berupa gambaran radiolusen.<sup>9</sup> *Sialolith* yang sudah terbentuk pada kelenjar submandibula selalu terlihat radiopak karena adanya kalsium karbonat dan kalsium fosfat.<sup>7</sup>

## Laporan Kasus

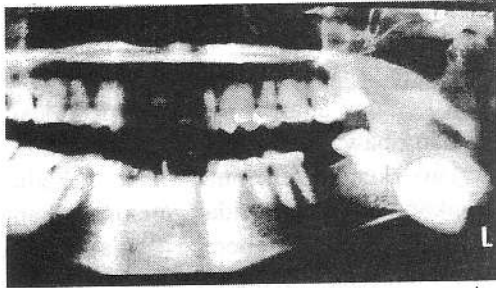
Pria 46th datang ke poli bedah mulut dengan keluhan adanya benjolan pada sisi kiri rahang bawah sejak 11 tahun yang lalu. Benjolan kecil tersebut tidak terlalu dihiraukannya karena tidak menimbulkan gejala/rasa sakit. Beberapa bulan lalu pasien merasakan benjolan menjadi lebih besar, sering mengeluarkan nanah di dasar mulut, mengalami rasa sakit hebat dan kadang disertai demam. Kemudian oleh dokter diberi obat sehingga rasa sakit dan gejala lainnya hilang untuk sementara tetapi benjolan masih tetap ada. Kejadian tersebut terjadi berulang-ulang. Karena mulai merasa terganggu ia mulai memeriksakan dirinya ke poli bedah mulut.

### Status umum

Keadaan umum : Baik, compos mentis, riwayat sistemik disangkal. TD. 110/80mmHg, afebris

### Status lokalis

- Ekstra oral :
  - Tampak pembengkakan pada rahang bawah kiri, berbatas tegas, 4 X 2 X 2 cm, *mobile*, keras, nyeri tekan (+), warna sama dengan jaringan sekitar.
- Intra oral :
  - *Oral Hygiene* sedang
  - Kalkulus (+)
  - Ada pembengkakan pada dasar mulut (di bawah lidah)
  - Warna lebih merah dari sekitarnya
  - Nyeri tekan (+) pada regio lingual kiri
  - Nyeri spontan (-)
  - Konsistensi keras
  - Gerakan buka mulut terbatas
  - Flow saliva pada muara duktus submandibula pada pemeriksaan palpasi tidak terlihat
- Foto panoramik :
  - Tampak lesi radiopak berbatas tegas pada daerah sudut mandibula kiri di bawah gigi molar 3.



Gambar 1. Foto panoramic sebelum operasi

- Hasil Laboratorium :
  - Darah lengkap :
  - Leukosit : 11,3 g/dl
  - Masa Perdarahan : 2'30<sup>''</sup>
  - Hb : 14,4 g/dl
  - Masa Pembekuan : 4'30<sup>''</sup>
  - Trombosit : 205/ul
  - Gula Darah Sewaktu : 97 mg/dl
- EKG dalam batas normal
- Foto torak tak terdapat kelainan
- Diagnosa : *Sialolith*
- Rencana Terapi : Ekstirpasi batu

#### Rencana Terapi

Karena letaknya dibawah muskulus Mylohyoid maka direncanakan untuk dilakukan pembedahan secara ekstra oral.

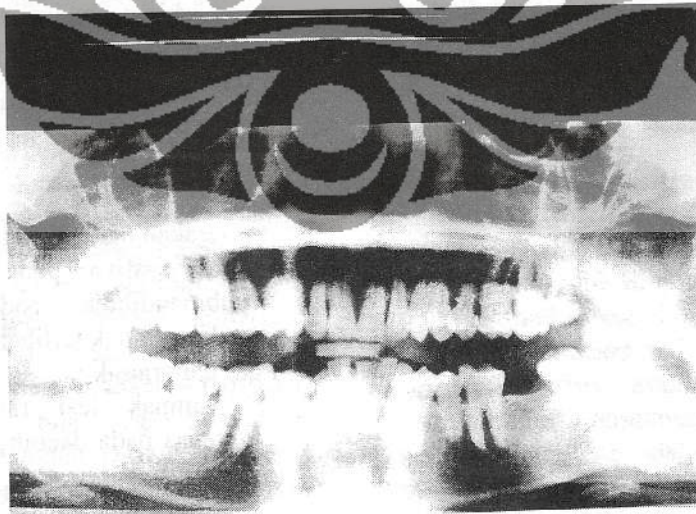
#### Laporan operasi

Pada tanggal 31 Januari 2003 pasien dilakukan operasi dalam keadaan narkose. Jalannya operasi :

1. Asepsis dan antiseptik daerah operasi dan sekitarnya
2. Melakukan immobilisasi batu dengan cara menahan bagian distal dengan jari
3. Insisi subkutis lemak pada puncak benjolan hingga batas tepi
4. Dengan menggunakan arteri klem dilakukan deseksi tumpul hingga terlihat batu
5. Atasi perdarahan daerah operasi
6. Dilakukan pengambilan batu sedikit demi sedikit karena rapuh dan terlalu besarnya batu dan untuk menghindari rusaknya jaringan sekitar sehingga tidak dapat dikeluarkan secara utuh
7. Setelah bersih daerah operasi dibersihkan dan dicuci dengan NaCl
8. Flap dikembalikan dan dijahit lapis demi lapis

#### Pasca operasi

Tanggal 1 Februari 2003 : perdarahan (-), oedema (-), febris (-), keadaan umum baik. Tanggal 8 Februari 2003 : Pasien kontrol, dilakukan foto panoramik ulang untuk melihat hasil operasi. Luka operasi baik.



Gambar 2. Foto panoramic setelah operasi

## Diskusi

Diagnostik dan terapi batu kelenjar saliva telah dilakukan puluhan tahun lalu. *Sialolith* sering salah diagnostik sehingga tidak mendapatkan perawatan yang adekuat terutama pada *sialolith* yang kecil.

Sialografi sangat membantu untuk memperkirakan fungsi kelenjar pada keadaan dengan obstruksi sebagian duktus. Dan ultrasonografi merupakan metode yang simpel dan memudahkan sehingga dokter dapat menunjukkan *sialolith* dengan ketetapan 100%.<sup>11</sup> Pada kasus ini *sialolith* yang besar dapat terlihat dengan gambaran radiografis.<sup>10</sup>

Salah satu *sialolith* terbesar pada submandibula dilaporkan pada literatur yang digambarkan oleh Raksin, dkk.<sup>12</sup> *Sialolith* dengan ukuran 5,5 X 2,2cm dan terletak pada *Wharton's Duct*. Brusati & Siamninghi melaporkan dua *sialolith* pada submandibula salah satunya berukuran 3.1 X 2,7 cm.<sup>13</sup> Dari keseluruhan literatur tersebut *sialolith* terletak pada duktus submandibula.

Pada laporan kasus ini *sialolith* yang besar terbentuk di submandibula. Ukuran yang besar menyebabkan batu sulit dikeluarkan secara utuh. Sehingga hasil pengeluarannya berupa serpihan-serpihan batu. Dan karena letaknya lebih ke ekstra oral maka pendekatan bedah secara ekstra oral sangat dianjurkan.

Etiologi *sialolithiasis* terjadi akibat penguraian protein dari saliva oleh organisme di dalam saliva yang mengakibatkan pengendapan garam-garam kalsium dimana terjadi pertukaran dari konsentrasi ion hidrogen. Garam-garam kalsium tersebut mengadakan presipitasi pada sekelompok sel atau koloni bakteri selapis demi selapis hingga terbentuk batu.

## Kesimpulan

*Sialolithiasis* adalah suatu keadaan dimana terdapat batu atau kalkulus didalam kelenjar atau di saluran kelenjar saliva.

Pada umumnya *sialolithiasis* jarang menimbulkan keluhan terutama pada *sialolith* yang kecil. Sedangkan pada *sialolith* besar dapat menyebabkan terjadinya pembengkakan yang oedematus dan rasa sakit saat menelan. Bila ukurannya lebih besar dari ukuran rata-rata kita sebut *Giant Sialolith*.

*Sialolith* umumnya terdapat pada kelenjar submandibula karena faktor-faktor anatominya. Dan jarang didapat pada kelenjar parotis atau kelenjar sublingualis.

Terapi dari *sialolith* adalah ekstirpasi batu dan bila perlu dilakukan sialodenektomi.

## Daftar Pustaka

1. Thoma, KH. *Oral Surgery*, Volume 1, 5<sup>th</sup> ed St. Louis : CV Mosby Company. 1969; 426-427
2. Kruger GO : *Sialolithotomy .Am Fam Physician*-Philadelphia 1972 ; 5: 117-122
3. Levy DM, Re Mine DH. : *Salivary Gland Calculi*, JAMA 1962 ; 181 : 5-6
4. Steityeh M, Abdul-Amir R. Giant Salivary calculi : an orocervical fistula caused by a submandibular gland calculus. *Canadian Journal of Surgery* 1989; 32 : 295-6
5. Thoma K H, *Oral Surgery*, volume 1, 5<sup>th</sup> Ed. C.V. Mosby Company, St. Louis 1969, 426-27
6. Larry J Petterson *Essential of Oral Surgery* 4 edition St. Louis C.V Mosby Company 1961 493-97
7. Thoma Kurt H. *Oral Surgery*, Vol 1, 5<sup>th</sup> Ed, CV Mosby Co St Louis 1969, 125-26
8. Robert E. Marx-Diane Stern. *Oral and Maxillofacial Pathologi* 2003. Quintessence Publishing Co. Inc. hal. 519-20
9. Brad W. *Color Atlas of Clinical Oral Patology* ed 4 1987, hal 254
10. Kavas H, Thunthy: *Dental Radiographic Diagnosis* ed 3 1990, hal 218
11. Work wp : *Inflamasi disease of the major salivary gland* Paparella MM. Schumirk DA. *Otolaringologu* vol. III 1980 hal 2235-43
12. Akim Y.: *Sialographic and ultrasonographic analysis of major salivary glands* ed 2 Acta otkotaryngol in press 1993, hal 154