

OSTEOTOMI *LE FORT I* DALAM BEDAH ORTHOGNATIK

Zulkarnain A.M*, Abdul Latif*, Pradono*, Andri Anggraeni W**

*Staf Pengajar Bagian Bedah Mulut

**Staf Pengajar Bagian Orthodonti

Rumah Sakit Cipto Mangunkusumo

Zulkarnain A.M, Abdul Latif, Pradono, Andri Anggraeni W. Osteotomi *Le Fort I* dalam Bedah Orthognatik Jurnal Kedokteran Gigi Universitas Indonesia. 2003; 10 (Edisi Khusus):242-246

Abstract

Le Fort I osteotomy is the surgery in the maksila similar to the live fracture of the Fort I. In the orthognathic surgery, *Le Fort I* osteotomy is the best choice for the correction of vertical dimension and relatively easy and middle and sufficient to reposisi and maksila. For the open bite case anterior and posterio in the patient could be performed. *Le Fort I* osteotomy in the posterior and the repositioned part of maksila toward posuride so it could be occluded, functional and restored in the intended aesthetic.

Key words: *Le fort I* osteotomy; orthognthic surgery; vertical dimension

Pendahuluan

Seorang pasien wanita kaukasian usia 30 tahun dengan *open bite* anterior sampai dengan posterior kelainan relasi dental dan skeletal, telah dilakukan perawatan ortho dan bedah orthognatik. Perawatan ortho dilakukan selama 18 bulan dilanjutkan tindakan pembedahan orthognatik dengan *Le Fort I osteotomy* untuk koreksi *open bite* anterior dan posterior pada pasien ini. Perawatan ortho dilanjutkan setelah 8 minggu pasca tindakan pembedahan orthognatik. *Le Fort I osteotomy* adalah relatif mudah dan cukup memadai untuk reposisi maksila; maksila dapat digerakan kesegala arah termasuk rotasi.^{1,2,3,5,6,7} Kadang kala perlu dilakukan tindakan *Le Fort I osteotomy* dikombinasi dengan *segmental osteotomy*

untuk mengkoreksi *curvature* (lengkung) dental.

Dapat dilakukan *segmental osteotomy* 2 bagian, 3 bagian atau 4 bagian pada kasus-kasus tertentu, tetapi ini sangat berkaitan dengan bertambahnya resiko komplikasi; untuk mengatasi hal ini perawatan orthodontik yang adekuat sebelumnya dapat dilakukan.^{1,2,3,5,6,7}

Tinjauan Pustaka

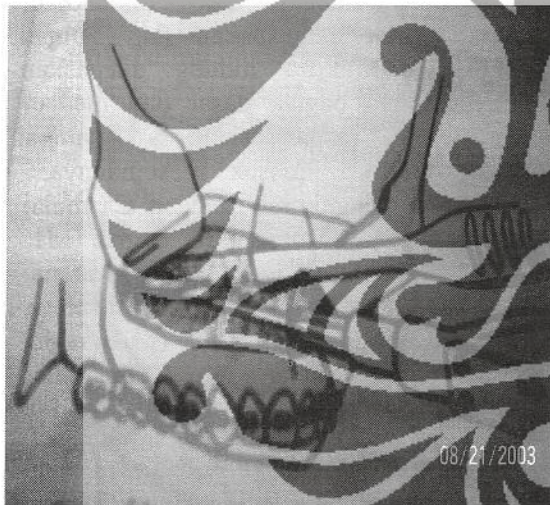
Bedah orthognatik adalah salah satu alternatif perawatan orthodonti yang dipilih dalam melakukan perawatan terhadap penderita-penderita dengan kelainan tertentu yang tidak dapat dirawat dengan cara-cara perawatan orthodonti konvensional. Dalam laporan kasus ini

akan dibahas perawatan terhadap penderita dengan diagnosa maloklusi klas I skeletal dengan *open bite* anterior dan sebagian posterior dimana tidak mungkin dilakukan perawatan orthodonti konvensional, untuk itu dipilih tehnik operasi *Le Fort I osteotomy*.

Le Fort I osteotomy adalah suatu tindakan pembedahan dengan memotong maksila dari *Piriform apertura* kanan dan kiri sampai *maksillary tuberosity* kanan dan kiri.^{1,2,3,5,6,7}

Garis potongan osteotomi dapat :

1. Tinggi di *Zygomatic buttress region* dan akan mendapat tulang yang cukup untuk fiksasi rigid (*rigid fixation*)
2. Berbentuk *step* untuk menghindari perubahan vertikal terhadap *inclined plane*
3. Berbentuk garis lurus diatas dari ujung akar (apex) gigi-gigi RA setelah dipindahkan ukuran dari *clinical tracing* (*cephalometric tracing*) ke daerah operasi.^{1,2,3,5,6,7} (Gambar 1)



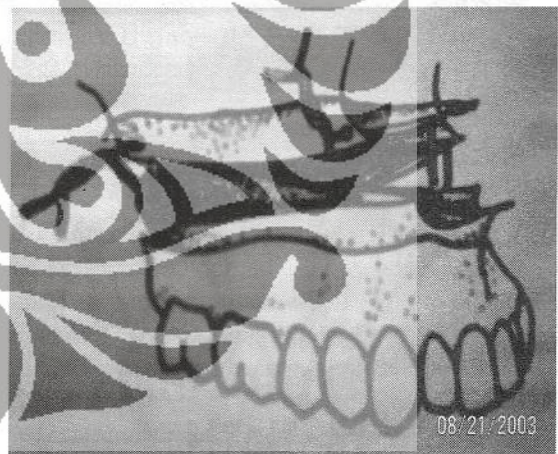Gambar 1

Setelah posisi terpotong (*down fracture position*) arteri palatinus mayus dibebaskan dari tulang yang menutupinya dengan Hajek's forceps.^{1,2,3,5,6,7,8,9} (Gambar 2)



Gambar 2

Pergerakan maksila ke anterior dan superior antara 5-6 mm dan 8-9 mm tidak diperlukan bone graft, dan akan stabil hasil fiksasinya.^{1,2,3,5,6} (Gambar 3)

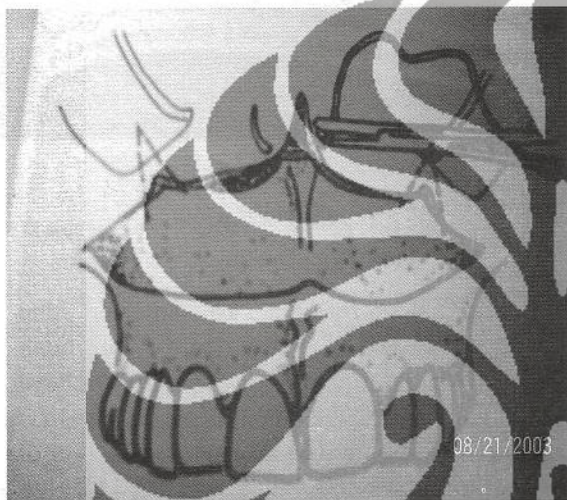

Gambar 3

Kawat fiksasi yang digunakan ϕ 0,4 mm stainless steel, dipasang pada opertuna piriformis dan pada regio *zygomatic buttress*. Fiksasi rigid sekarang ini lebih sering digunakan juga *titanium mesh* dari *Leibinger* atau *Würzburg* karena lebih mudah dikerjakan dan diadaptasi.^{1,2,3,5,6,7}

Dilakukan penjahitan transalar dengan vicryl bila reposisi superior atau anterior dari maksila, untuk mencegah melebarnya alar, juga harus dijahit V.Y di bibir atas untuk mencegah penipisan dan pemendekan dari bibir atas (reduksi).^{1,2,3,5,6,7}

(Gambar 4)



Gambar 4

Kasus

Pasien wanita kaukasian umur 30 tahun, datang ke bagian ortho RSCM untuk memperbaiki susunan giginya. Pada pemeriksaan didapatkan keadaan hubungan rahang atas dan rahang bawah relasi; maloklusi klas I open bite anterior sampai dengan posterior dental dan skeletal.

Dipasang *braces* tahun 2001. Dan pasien diberitahukan akan dioperasi orthognatik *Le Fort I osteotomy*. Untuk koreksi kelainannya. Dilakukan perhitungan/tracing pada sefalometri dan dibuat template, dari hasil perhitungan ini model kerjanya didapatkan gambaran bahwa RA bagian posterior dinaikan 3 mm sisi kanan dan 2 mm sisi kiri lebih tinggi daripada bagian anterior dan

keseluruhan RA posisi kls I molar dengan RB untuk mendapat oklusi dan profil normal

Sebelum operasi, terlebih dahulu dilakukan pemeriksaan-pemeriksaan penunjang seperti : laboratorium, darah, urin, thorax foto serta pembuatan studi model. Hasil pemeriksaan lab dalam batas normal. Kemudian study model dipasang pada *articulator galetti* diatur sesuai oklusi yang diharapkan setelah operasi. Prematur kontak yang ada pada model diberi tanda.

Posisi pasien telentang di meja operasi dibawah anestesi umum dengan tehnik *naso tracheal tube*, ekstra oral dan intra oral disucihamakan dengan *solutio betadine*, lalu premature kontak dibebaskan dengan diamond bur wheel. Dilakukan insisi dari P1 kiri ke median, pada free gingival, ditengah-tengah spina nasalis, arah pisau sejajar tulang, dipakai *scalpel* No.10, langsung menembus tulang. Insisi dari P1 kanan ke median sampai bertemu dengan insisi dari kiri. Dengan rasparatorium yang tajam sampai tulang ditelusuri mulai P1 sampai *tuber maksila* kiri dan kanan dan dikuakkan; rasparatorium memisahkan *flap* sampai apertura. Mukosa hidung dilepaskan perlekatannya bagian dasar dan median dengan rasparatorium, sampai rasparatorium masuk semuanya.^{1,10}

Dilakukan pengukuran bagian C mulai dari insisal \pm 32 mm, ukur bagian M1 mulai dari oklusal \pm 26 mm. Karena maksilar plane kanan dan kiri asalnya berbeda dengan jarak 2 mm (pada regio molar), pada sisi kanan 3 mm. Dibuat titik identifikasi ukuran tersebut dengan round bur. Dibuat 3 garis tegak lurus garis potongan dengan fissure. Hubungkan titik M dan titik C kiri dan kanan dengan fissure bur (berbentuk garis). *Ossilating saw* digunakan dari M1 kiri sampai apertura dengan petunjuk garis tersebut. Demikian juga sisi kanan, bertemu diapertura. Untuk memisahkan septum nasi diketuk chisel septum nasi yang mengarah ke palatum, sampai ke posterior (sesuai lengkung palatum). Pematangan rongga sinus ke arah posterior kiri dan kanan dengan gergaji yang lebih besar. Dengan chisel tuber dipuku I sampai lamina pterygoid terpisah dengan maksila kiri dan kanan. Dengan rasparatorium +

chisel, dipisahkan tulang maksila. Dibantu dengan tangan ditekan sehingga maksila terbebas. Dengan *Hajak's Forceps* tulang disekeliling foramen palatinus majus dibebaskan agar jangan terjepit.¹

Septum sinus di maksila dihaluskan sesuai dengan pengurangan tinggi maksila, supaya dapat digerakkan ke depan. Dengan *fraser* di daerah molar di maksila OS temporal dikikis, supaya bagian distal bisa ke atas. Dengan bantuan *Rowe's Forceps*, maksila digeser ke depan ± 5 mm. Dicocokkan posisi yang baru sampai sesuai. Prosesus apertura diratakan. Dibuat lubang pada daerah molar untuk sangkutan kawat 0.4, dan tulang pada apertura untuk memasang titanium mesh dengan *screw* 0.7 cm pada sisi kiri dan kanan. Selanjutnya dilakukan penjahitan translar dengan *vicryl* 3/0 untuk mencegah melebarnya jarak inter alar. Juga untuk mencegah penipisan dan pemendekan bibir atas di jahit *V.Y plasties* sebanyak 3 jahitan. Flap mukosa dikembalikan dijahit dengan jahitan *continuous*. Kemudian di oklusikan RA dan RB, dicek bila masih ada premature kontak; lalu *pack throat* dikeluarkan, difiksasi intermaksila RA dan RB dengan kawat fiksasi selama 4 minggu.

Pasca bedah pasien dirawat di ICU, dimonitor tanda-tanda vital, karena kondisi pasien stabil dapat dipindahkan ke ruang perawatan inap untuk diberikan perawatan dan pengobatan selanjutnya yaitu : antibiotik, analgetik, anti inflamasi, anti piretika bila perlu dan makan-makanan cair, untuk selanjutnya pasien pada hari kelima dapat dipulangkan untuk berobat jalan. Pada hari ke-7 pasca bedah pasien datang kontrol pertama, diperiksa : ekstra oral (E.O) : pembengkakan yang sudah mereda/pulih seperti semula. Intra oral (I.O) : oklusi diperiksa, kawat fiksasi, luka dan jahitan dibersihkan. Dilakukan kontrol tiap minggu, setelah 4 minggu dilakukan rontgen panoramic dan chepalometri. Fiksasi intermaksila dilepas, diganti dengan *elastic rubber* selama 2 minggu. Setelah ini pasien dikonsulkan kembali ke Bagian Ortho untuk perawatan selanjutnya yang diperlukan sederhana, dengan fiksasi *plate* dan *screw* akan diperoleh fiksasi yang stabil serta oklusi, fungsi dan perbaikan

estetika yang memadai sesuai yang dikehendaki; walaupun demikian tidak tertutup juga kemungkinan terjadinya komplikasi-komplikasi yaitu perdarahan, durantum operasionem terobeknya arteri palatinus mayus, diatasi dengan ditekan dengan tampon.^{1,2,4,5,8,9} pemotongan tulang maksila, bila ketebalan tulang tidak memadai/tipis dan banyak hilang karena pemotongan, diatasi dengan transplantasi tulang dan fiksasi dengan *plate and screw*.^{1,2,4,5,8,9} infeksi secara keseluruhan tindakan dapat menyebabkan infeksi, dikontrol pemberian antibiotik yang adekuat.

Kesimpulan

Persiapan pasien pra bedah dan pada waktu pembedahan maupun pasca bedah adalah sangat penting dilakukan. Perawatan pasien dilakukan bersama dengan bagian orthodonti dan bagian bedah mulut.

Daftar Pustaka

1. Tuinzing D.B et al. *Surgical Orthodontics Diagnosis and Treatment*, Amsterdam; V.U University Press, 1993 : 25-28
2. Henderson D. *A Colour Atlas and Textbook of Orthognatic Surgery*, Netherlands, Wolfe Medical Publication Ltd, 1985 : 223-225, 236-237, 246-253
3. Greebe RB et al. *Surgical Orthodontics 2 Operation Technique and Instrumentation*, Amsterdam, V.U University Press, 1993: 63-81
4. Epker B.N; Wolford L.M. *Dentofacial Deformities Surgical Orthodontic Correction*, St. Louis, Mosby, 1980 : 266-281
5. Profit W.R; White R.P, *Surgical Orthodontic Treatment*, St.Louis, Mosby, 1991 : 248-263
6. Kaminishi R.M, Improved Maksilary Stability With Modified Le Fort I Technique. *J. Oral Maxillofacial Surgery*, 1983. 41:203-205
7. Moening J.E et al : Average Bloodloss and The Risk Of Requiring Perioperative Blood Transfusion In 506 Orthognatics Surgical Procedures. *J. Oral Maxillofacial Surgery*: 1995. 53:880-883

8. Newhouse R.F et al : Life Threatening Hemorrhage From A Le Fort I Osteotomy, *J. Oral Maxillofacial Surgery*; 1982.29: 117-119
9. Francis R. Johns et al, Changes In Fasial Movement After Maksilary Osteotomies, *J. Oral Maxillofacial Surgery*, 1997.55 : 1044-1048

