

## PENATALAKSANAAN KASUS PROTRUSIF GIGI ANTERIOR ATAS DENGAN KELAINAN PERIODONTAL PADA PASIEN DEWASA

Yovela\*, Krisnawati\*\*

\*Peserta Program Pendidikan Dokter Gigi Spesialis Ortodonti

\*\*Staf Pengajar Departemen Ortodonti

Fakultas Kedokteran Gigi Universitas Indonesia

---

### Abstract

In the last few years, people from various age group are looking for orthodontic treatment, among them are adult. Adult patients in comparison with children or adolescent, have different condition in regard to their teeth and periodontal tissue. These differences will affect treatment plan we are making for adult patients. Orthodontic treatment for adult patients requires the use of light force, bondable tube and ligature wire. These steps are taken as an effort to overcome chief complaint and to prevent periodontal breakdown.

**Keywords:** Proclined upperlabial segment, periodontal, compromised, adult patients

---

### Pendahuluan

Beberapa tahun terakhir, perawatan ortodonti semakin diminati oleh berbagai golongan usia antara lain pasien dewasa.<sup>1</sup> Kehilangan gigi, kebutuhan restorasi dan kerusakan periodontal pada pasien dewasa, seringkali menjadi alasan utama bagi pasien dewasa untuk menjalani perawatan ortodonti sebelum pemakaian protesa.

Terdapat berbagai alasan mengapa orang dewasa menginginkan perawatan ortodonti. Studi yang dilakukan oleh Breece dan Nieberg menyatakan bahwa sebagian besar responden pasien ortodonti dewasa yang ditelitinya

memilih penampilan sebagai motivasi utama bagi perawatan ortodonti.<sup>2</sup> Sementara menurut Proffit terdapat 3 motivasi perawatan komprehensif bagi pasien dewasa, yaitu pertimbangan psikologis, pertimbangan periodontal dan restorasi serta adanya nyeri sendi temporomandibular atau gangguan fungsi.<sup>1</sup>

### Pertimbangan perawatan *adjunctive* dan komprehensif

Selama 2 sampai 3 dekade sejarah ortodonti, terjadi peningkatan bermakna pasien dewasa.<sup>5</sup> Sebagian besar dari pasien-pasien dewasa ini, dirujuk untuk perawatan *adjunctive*

ortodonti yang beberapa di antaranya dapat dirawat menggunakan alat lepasan maupun cekat sederhana yang dapat ditangani oleh dokter gigi umum<sup>1,6,7</sup> Perawatan *adjunctive* pada pasien dewasa dapat didefinisikan sebagai pergerakan gigi yang dilakukan untuk memfasilitasi prosedur dental lain yang diperlukan untuk mengendalikan penyakit, memperbaiki atau mengembalikan fungsi dan/atau meningkatkan penampilan pasien.<sup>1,7</sup>

Meskipun pasien dewasa seringkali menjalani perawatan ortodonti sebagai bagian dari rencana perawatan periodontal dan restorasi, ortodontis harus tetap mengevaluasi setiap kasus secara keseluruhan dan melakukan perawatan secara komprehensif pada kasus-kasus yang membutuhkan. Tujuan dari perawatan komprehensif adalah untuk mendapatkan oklusi gigi, penampilan dental dan wajah yang baik disertai dengan stabilitas hasil perawatan.

Perawatan *adjunctive* maupun komprehensif selain dilihat dari keparahan kasus yang harus ditangani, juga dilihat dari lingkup perawatannya. Perawatan ortodonti sebagai bagian dari rencana perawatan periodontal, dikatakan sebagai perawatan *adjunctive*. Akan tetapi bila perawatan ortodonti mengubah hampir seluruh keadaan oklusal, maka disebut sebagai perawatan komprehensif. Selain itu perawatan *adjunctive* dapat dibedakan dengan perawatan komprehensif dari lama perawatan. Perawatan *adjunctive* membutuhkan 6 bulan atau kurang, sementara bila lebih dari 6 bulan, maka dapat dikategorikan sebagai perawatan komprehensif.<sup>1</sup>

Kedua tipe perawatan ini dijelaskan oleh Buttke dan Proffit (1999) dalam bentuk tabel sebagai berikut (Tabel 1).<sup>7</sup>

#### **Aspek perawatan periodontal pada pasien dewasa**

Perawatan ortodonti pada pasien dewasa memerlukan penilaian kondisi periodontal, baik sebelum, selama, maupun sesudah perawatan ortodonti. Adanya masalah periodontal bukan merupakan kontraindikasi dalam perawatan ortodonti pasien dewasa, selama penyakit periodontal tersebut dapat dikendalikan.<sup>1,9</sup>

Salah satu tanda yang menunjukkan adanya penyakit periodontal adalah migrasi gigi. Pada gigi depan, ini ditandai dengan migrasi gigi ke arah labial, ekstrusi, dan terjadinya spacing yang mengganggu penampilan pasien.<sup>10</sup> Kondisi inilah yang seringkali menjadi keluhan utama pasien dan memotivasi pasien untuk menjalani perawatan ortodonti.

Bila gigi yang mengalami kerusakan periodontal diberi gaya, maka dapat terjadi kerusakan jaringan yang cepat.<sup>11</sup> Kerusakan jaringan berupa kehilangan dukungan tulang maupun perlekatan yang terjadi karena pemberian gaya ortodonti ini dapat dicegah dengan perawatan periodontal dan terapi pemeliharaan yang teratur.<sup>8,12</sup>

#### **Pendekatan multidisiplin pada pasien dewasa**

Peningkatan kejadian penyakit periodontal seiring dengan peningkatan usia pasien dan kerusakan jaringan gigi yang menyebabkan daerah edentulous pada pasien dewasa, menjadikan pendekatan multidisiplin merupakan hal yang penting untuk mengembalikan fungsi dan estetis gigi-gigi pasien.

Kelainan penyakit periodontal pada pasien dewasa digolongkan menjadi kelainan periodontal minimal, sedang dan parah.<sup>1</sup> Pengelompokan ini menjadi suatu pedoman mengenai waktu terapi pemeliharaan bagi pasien dengan periodontitis yang dirawat ortodonti agar perawatan ortodonti memberikan hasil yang memuaskan tanpa menyebabkan kerusakan periodontal yang lebih lanjut.

Perawatan ortodonti pada pasien dengan kelainan periodontal minimal, sedang dan parah harus disertai dengan instruksi kebersihan mulut yang baik, karena keberadaan alat cekat akan menyulitkan pembersihan gigi dan menyebabkan peningkatan plak bakterial yang merupakan etiologi penyakit periodontal.<sup>12</sup> Pasien dengan kelainan periodontal minimal sampai parah mendapatkan perawatan awal berupa skeling untuk menghilangkan kalkulus dan iritan yang dapat menyebabkan inflamasi pada jaringan periodontal. Bila perlu pada

pasien dapat dilakukan operasi flap untuk pembersihan yang lebih baik. Terapi pemeliharaan pada pasien dengan kelainan periodontal sedang diberikan dalam interval waktu 2-4 bulan dengan disertai obat kumur chlorhexidine antar kunjungan.<sup>1</sup>

Bagi pasien dengan kelainan periodontal yang parah dilakukan modifikasi perawatan ortodonti dalam 2 cara, yaitu pertama pemberian terapi pemeliharaan dalam interval yang lebih sering setiap 4-6 minggu dan kedua tujuan dari perawatan ortodonti maupun mekanika ortodonti harus dimodifikasi sehingga pemberian gaya pada gigi minimum.<sup>1</sup>

Kehilangan gigi posterior akan melibatkan ortodontis dan prostodontis untuk mempertimbangkan apa yang akan dilakukan dengan ruang edentulous yang ada. Penutupan area edentulous terbaik dengan kerusakan tulang krestal minimal adalah sebagai berikut:

- 1) Besar mesiodistal ruang bekas pencabutan sebesar 6 mm atau kurang dari 6 mm
- 2) Lebar buccolingual ridge sebesar kurang lebih 7 mm
- 3) Memiliki ketinggian tulang krestal di mesial
- 4) molar dua sebesar  $\pm 1$  mm apikal dari *cementoenamel junction*.<sup>14</sup>

Hom dan Turley (1984) menyarankan bila area edentulous tidak memenuhi kriteria di atas, maka sebaiknya dibuatkan gigi tiruan.<sup>14</sup>

## Laporan Kasus

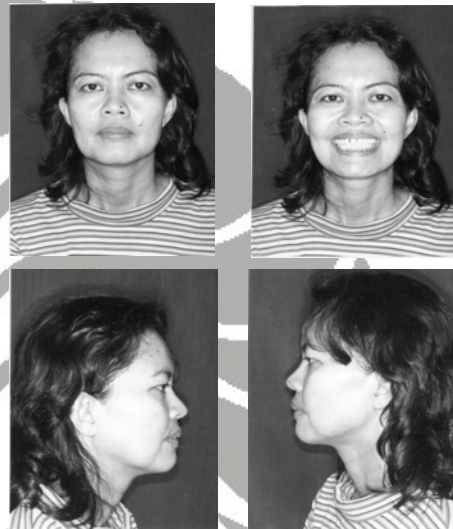Pasien wanita 44 tahun datang dengan keluhan gigi atas depan renggang dan maju.

### Gambaran klinis ekstra oral dan intra oral.

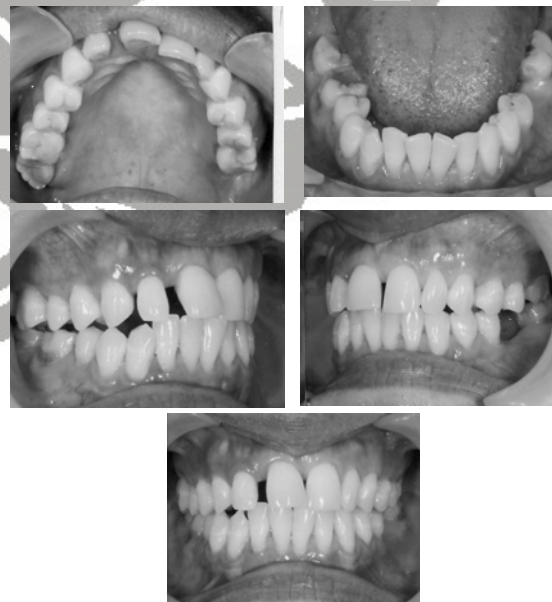Pada pemeriksaan ekstra oral pasien memiliki muka mesofasial, simetris dan seimbang dengan dagu lurus dan profil lurus. (gambar 1)

Pada pemeriksaan intra oral ditemukan kebersihan mulut yang baik dengan kesehatan gingiva yang baik, tanpa kegoyangan gigi, dengan kedalaman palatum dan besar lidah yang sedang. Keadaan lokal gigi geligi terdapat kehilangan gigi 18, 27, 28, 36, 38, dan 48. Hubungan molar pertama tetap kanan kelas I,

hubungan molar pertama tetap kiri tidak ada dan hubungan kanius tetap kanan kelas II dengan hubungan kaninus tetap kiri kelas III. Pasien memiliki overjet gigi anterior 2 mm dengan overjet gigi insisif kanan atas sebesar 6 mm dengan overbite 2 mm. Midline gigi atas bergeser ke kiri 5 mm dan midline gigi bawah bergeser ke kanan 1,5 mm dengan bentuk lengkung gigi atas dan bawah oval. Dalam pemeriksaan fungsional tidak ditemukan kelainan.



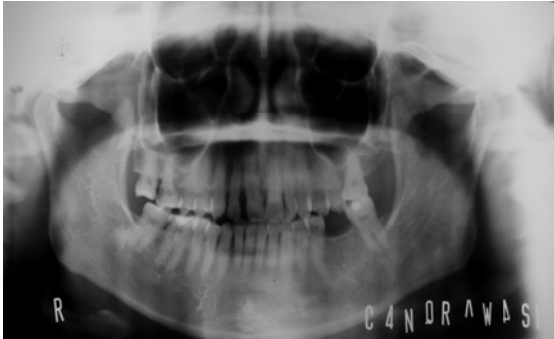**Gambar 1.** Foto ekstra oral sebelum perawatan



**Gambar 2.** gambar intra oral sebelum perawatan



### Gambaran panoramik sebelum perawatan



**Gambar 3.** Gambaran panoramik sebelum perawatan.

Gambaran panoramik menunjukkan ketinggian tulang anterior atas sepertiga tengah dan ketinggian tulang di daerah yang lain normal.

### Analisa sefalometri sebelum perawatan

Kesimpulan analisis sefalometri adalah hubungan rahang ortognati dengan profil skeletal normal dengan protrusi pada insisif kanan atas dalam arah linear. Pasien memiliki pertumbuhan mandibula ke inferior dan posterior normal. (tabel 2)

### Analisis kebutuhan ruang.

Dilakukan analisis Kesling guna memperbaiki protrusi gigi insisif atas kanan dan menghilangkan crowding bawah. Dari analisis Kesling ditemukan bahwa terdapat kelebihan ruang di kiri atas sebesar 3,5 mm dan di kanan atas sebesar 1 mm. Analisa Bolton 6 menunjukkan kelebihan materi di anterior bawah sebesar 2,5 mm.

### Diagnosis

Pasien wanita usia 44 tahun dengan hubungan rahang ortognati dengan profil skeletal normal dan protrusi pada insisif atas. Memiliki pertumbuhan mandibula ke inferior dan posterior normal. Bibir atas 2 mm di belakang E line, bibir bawah 3 mm di belakang E line. Memiliki kecenderungan pertumbuhan ke arah horizontal. Hubungan molar kanan klas

I dengan hubungan kaninus kiri klas III dan kanan Klas II. Gigi 36 missing Overjet gigi kanan atas 6 mm dan overbite 2 mm. Terdapat kelebihan ruang di atas kiri sebesar 3,5 mm dan di kanan atas sebesar 1 mm, di RB tidak terdapat kebutuhan ruang.

### Prognosis

Prognosis perawatan pada pasien ini baik karena keadaan tulang periodontal masih baik dan tanpa peradangan sehingga dapat diberikan gaya ortodonti. Selain itu pasien memiliki kooperasi baik untuk melakukan pembersihan gigi-gigi dan perawatan multidisiplin berupa perawatan periodonti dan pembuatan gigi tiruan untuk daerah edentulous molar satu kiri bawah.

### Daftar masalah dan sasaran perawatan

Pasien ini memiliki daftar masalah dan sasaran perawatan sebagai berikut, yaitu 1) protrusi gigi insisif atas kanan akan diperbaiki dengan retraksi sebanyak 4 mm. 2) midline gigi atas bergeser 5 mm ke kiri akan dikoreksi sehingga midline gigi atas segaris dengan midline wajah. 3) Hubungan kaninus kiri kelas III akan dikoreksi sehingga akan didapatkan hubungan kaninus kiri kelas I. 4) Daerah edentulous molar satu bawah kiri akan dibuatkan gigi tiruan jembatan untuk memperbaiki fungsi pengunyahan pasien.

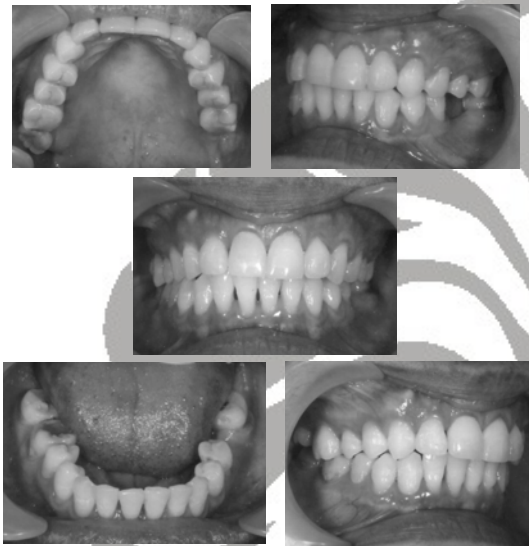
### Tahap perawatan

Perawatan dimulai pada bulan November 2006 dengan pemasangan bracket slot 0.018 dan bondable molar pada ke empat molar. Gigi insisif atas kanan *level* dan *align* pada bulan April 2007 dan sejak saat itu dilakukan koreksi midline dengan menggunakan *power chain* pada kawat 0.016 x 0.016 SS. Setelah didapatkan midline gigi atas yang sesuai dengan midline wajah, dilakukan pengukuran agar ruang mesial distal insisif lateral kiri dan kanan sama. Ruang mesial distal insisif dua kiri dan kanan ini nantinya akan digunakan untuk reshaping gigi insisif lateral kiri dan kanan. Ruang edentulous gigi molar satu bawah kiri

direncanakan untuk dibuatkan gigi tiruan jembatan.

### Hasil perawatan

Setelah 13 bulan perawatan, gigi insisif yang protrusif berada dalam posisi yang baik di lengkung gigi atas. Ruang di mesial distal gigi insisif lateral atas akan digunakan untuk reshaping gigi insisif lateral yang bentuknya lebih kecil. (gambar 4)



**Gambar 4.** Foto intra oral setelah debonding dan reshaping gigi insisif lateral atas kiri dan kanan

### Hasil analisis sefalometri selama perawatan

Analisis sefalometri menunjukkan perubahan pada dental. Perawatan ortodonti telah berhasil mengkoreksi gigi insisif atas yang protrusi sehingga menjadi lebih tegak (tabel 3).

### Pembahasan

Pasien memiliki keluhan gigi atas renggang dan maju yang mengganggu estetik pasien. Dalam pemeriksaan klinis, terlihat jelas gigi insisif kanan atas yang protrusif ke depan dengan spacing di daerah anterior atas. Labiodistal migration, protrusi, spacing, dan ekstrusi gigi depan atas merupakan ciri khas dari periodontitis pada pasien ini.<sup>16</sup>

Pada pasien ini perawatan ortodonti dapat memperbaiki posisi gigi yang migrasi dengan

pendekatan multidisiplin, sehingga gigi yang menjadi keluhan dapat memiliki fungsi dan estetis yang memuaskan. Sesuai dengan teori mengenai penanganan pasien dengan penyakit periodontal, hal pertama yang dilakukan pada pasien ini sebelum melakukan perawatan ortodonti adalah melakukan terapi awal periodontal berupa skeling oleh periodontis dan penjelasan dari operator bagaimana cara membersihkan gigi yang baik setelah pemasangan alat ortodonti. Pada kunjungan-kunjungan berikutnya, pasien selalu menunjukkan kerjasama terhadap perawatan berupa ketepatan waktu dalam kunjungan ortodonti maupun dalam menjaga kebersihan mulutnya.

Kerentanan pasien terhadap periodontitis juga berperan dalam pemilihan penggunaan antara *molar band* atau *bondable tube* pada gigi molarnya. Penggunaan *molar band* membuat pemeliharaan jaringan periodontal menjadi lebih sulit, karena tepi *band* dapat menjadi tempat retensi plak. Oleh karena itu, pada pasien ini diputuskan untuk menggunakan *bondable tube*. Selain penggunaan *bondable tube*, Proffit menganjurkan penggunaan kawat ligatur sebagai pengganti *elastomeric ring*, karena terbukti mengurangi mikroorganisme pada plak gingiva.<sup>1</sup>

Keluhan utama pasien berupa gigi insisif atas kanan yang maju diperbaiki dengan pemberian gaya ringan menggunakan kawat stainless steel diameter 0.014 multiloop. Rasio Bolton 6 yang menunjukkan bahwa gigi atas lebih kecil daripada gigi bawah, diperkirakan karena bentuk insisif dua atas yang lebih kecil daripada ukuran semestinya. Untuk memperbaiki estetis pasien, maka akan dilakukan reshaping insisif dua atas kanan dan kiri.

Penelitian Ashley FP et al (1998) membuktikan adanya hubungan antara susunan gigi yang tidak teratur dengan insiden penyakit periodontal dan overlapping dari gigi geligi anterior secara langsung berhubungan dengan gingivitis.<sup>17</sup> Perawatan ortodonti dapat memperbaiki susunan gigi yang tidak teratur sehingga meningkatkan kesehatan jaringan periodontal, bahkan mampu mencegah

timbulnya penyakit periodontal. Untuk menghilangkan gigi berjejal di anterior bawah pada pasien ini terdapat dua alternatif perawatan, yaitu dengan distalisasi gigi posterior kiri bawah ke daerah edentulous gigi molar satu bawah kiri ataupun dengan cara pengasahan gigi.<sup>18</sup> Pada pasien ini dilakukan distalisasi gigi posterior kiri bawah ke daerah edentulous molar satu bawah. Alasan tersebut diambil karena pengasahan interproximal yang kurang baik bisa menjadi tempat akumulasi plak dan merupakan etiologi penyakit periodontal.

Daerah edentulous molar satu bawah kiri akan digantikan dengan protesa. Keputusan ini didasarkan pada penelitian Hom dan Turley (1984) dan Stepovich (1979).<sup>14,15</sup> Pada pasien ini area edentulous sebesar 8mm dengan lebar buccolingual ridge kurang dari 7 mm dan tinggi tulang krestal lebih dari 1 mm dari CEJ. Keputusan tersebut juga didukung oleh penelitian Stepovich (1979) yang menyatakan bahwa semakin bertambah usia seseorang, maka kejadian hilangnya tulang krestal dan resorpsi akar pada gigi yang dimesialisasi untuk menutup ruang edentulous akan makin meningkat dibandingkan dengan subjek yang lebih muda.<sup>15</sup>

## Kesimpulan

Pasien dewasa memiliki gigi geligi dengan masa penggunaan yang cukup lama, sehingga umumnya pada pasien dewasa dijumpai adanya kerusakan periodontal yang berhubungan dengan usia. Salah satu ciri khas periodontitis pada gigi anterior adalah terjadinya migrasi gigi anterior ke labial dan spacing di anterior.

Dengan mengetahui kondisi jaringan periodontal pasien, ortodontis dapat menyusun rencana perawatan secara komprehensif guna mencegah terjadinya kerusakan periodontal yang lebih parah. Bagian dari rencana perawatan tersebut adalah pendekatan multidisiplin ortodonti dan periodonti. Rencana perawatan ortodonti untuk pasien ini antara lain

dengan pemberian gaya ringan, pemakaian *bondable tube* dan penggunaan kawat ligatur sebagai ganti *elastomeric ring*.

## Daftar Pustaka

1. Proffit WR. Contemporary Orthodontics. 4<sup>th</sup> edition. St. Louis: Mosby Inc.2007: 635-685.
2. Breece GL, Nieberg LG. Motivations for adult orthodontic treatment. JCO. 1986;20: 166-171.
3. Kingsley In Graber Tm, Vanarsdall Jr RL. Orthodontics Current Principles and Techniques 3<sup>rd</sup> edition St. Louis: Mosby Inc. 2000; 839.
4. Graber TM, Vanarsdall RL Jr. Orthodontics. Current Principle and Techniques 3<sup>rd</sup> edition St. Louis Mosby Inc. 2000. 801-838.
5. Mc Namara, Brudon. Orthodontics and Dentofacial Orthopedics. Michigan: Needham Press Inc. 2001; 5.
6. Bishara. Textbook of Orthodontics. Pennsylvania: WB Saunders Company. 2001; 494-531.
7. Buttke TM, Proffit WR. Referring adult patients for orthodontic treatment. JADA 1999; 130: 73-79.
8. Morarity JD, Simpson DM. In: Proffit WR. Contemporary Orthodontics. 4<sup>th</sup> edition. St. Louis: Mosby Inc.2007: 635-685
9. Boyd RL, Leggott PJ, Quinn RS, Eakle WS, Chambers D. Periodontal implications of orthodontics treatment in adults with reduced or normal periodontal tissues versus those of adolescents. Am J Orthod Dentofacial Orthop 1989; 96: 191-9.
10. Lars-Ake Eliasson, Anders Hugoson, Jiiri Kuroi dan Hans Siwe. The effects of orthodontic treatment on periodontal tissues in patients with reduced periodontal support. *European Journal of Orthodontics* 1982; 4: 1-9.
11. Kessler M. Interrelationships between orthodontics and periodontics. Am J Orthodontics 1976; 70: 154-162.
12. Artun J, Urbye K. The effect of orthodontic treatment on periodontal bone support in patients with advanced loss of marginal periodontium. Am J Orthod Dentofacial Orthop 1989; 93: 143-8.
13. Marianne M A, Hom-Lay Wang. Periodontic and orthodontic treatment in adult. Am J Orthod Dentofacial Orthop. 2002; 122: 420-8.
14. Hom BM, Turley PK. The Effects of Space Closure of The Mandibular First Molar Area in



- Adults. *Am J Orthod Dentofacial Orthop.* 1984; 85:457-69.
15. Stepovich M. A clinical study on closing edentulous spaces in the mandible. *Angle Orthod* 1979; 49: 227-233.
  16. Eliason L, Hugoson A, Kurol J, Siwe H. The effects of orthodontic treatment on periodontal tissues in patients with reduced periodontal support. *European Journal of Orthodontics* 1982:1-9.
  17. Ashley FP et al. The relationship between irregularity of the incisor teeth, plaque, and gingivitis: a study in a group of school children aged 11 to 14 years. *Euro J Orthod* 1998;20: 65.
  18. Julia F de Harfin, DDS. Interproximal stripping for treatment of adult crowding. *Journal of Clinical Orthodontics.* 2000; 34: 424-433.
  19. Cheung GS et al. A clinical evaluation of conventional bridgework. *J Oral Rehabil* 1990: 17; 131.
  20. Glickman I et al. Photoelastic analysis of internal stresses in the periodontium created by occlusal forces. *J Periodontol* 1970: 41; 30.
  21. Land MP, Fujimoto J. *Contemporary Fixed Prosthodontics.* 3<sup>rd</sup> edition. St. Louis:

