

PENATALAKSANAAN KASUS MALOKLUSI DENGAN AGENESIS INSISIF LATERAL ATAS DAN PREMOLAR DUA BAWAH PADA PERIODE GIGI BERCAMPUR

Ratri Anandita*, Retno Widayati**

*Peserta Program Dokter Gigi Spesialis Ortodonti FKG UI

**Staf Pengajar Departemen Ortodonti FKG UI

Abstract

In orthodontic practice, orthodontist frequently face the patients with congenitally missing maxillary lateral incisors and mandibular second premolar. There are some treatment options for patients with congenitally missing second premolar such as keeping the deciduous second molar, extracting the molars and allowing space to close spontaneously, prosthetic replacement, autotransplantation and orthodontic space closure. Instead of treatment option for congenitally maxillary lateral incisor are orthodontic space opening for future restoration or orthodontic space closure using canines to replace missing maxillary lateral incisors. There are some factors must be consider before making a decision, such as the facial profile, dentoalveolar protrusion, the tooth size-arch length discrepancy, inclination and position of canine, dental esthetic of canines, occlusion, the dental relationship, patient's age, the stage of development of the adjacent teeth and the condition of the deciduous predecessors with regard to root resorption and infracclusion. In this paper it will be discussed about the indications, advantages and disadvantages of both treatment modalities to help clinicians to cope with the malocclusion cases with congenital missing teeth. In this regard it needed teamwork among the orthodontist, prosthodontist, dental surgeon and restorative dentist to analyzing some factors related to individual patients and establishing overall treatment plans.

Keywords: congenitally missing teets, management of missing teets

Pendahuluan

Gigi agensis dikenal sebagai gigi yang hilang secara kongenital dan merupakan gigi yang benihnya tidak berkembang dengan baik untuk terjadinya diferensiasi jaringan gigi sehingga tidak erupsi.¹ Prevalensinya gigi

agenesis sebesar 2-10%.² Gigi yang sering dijumpai hilang secara kongenital antara lain gigi molar tiga, premolar dua dan insisif lateral.^{1,3,4} Kehilangan gigi secara kongenital dapat menyebabkan terjadinya celah di antara gigi, *tongue thrust*, inklinasi atau lokasi gigi sebelahnya menjadi *tilting* selain itu juga

menimbulkan masalah estetik terutama bila kehilangan gigi insisif lateral.⁵

Pada kasus maloklusi yang disertai dengan agenesis insisif lateral atas, premolar dua bawah, terdapat beberapa pilihan perawatan.^{6,7,8} Ortodontis seringkali dihadapkan pada pasien dengan agenesis gigi insisif lateral atas atau premolar dua bawah ataupun keduanya. Dalam pelaksanaannya diperlukan kerjasama antara ortodontis, spesialis bedah mulut, konservasi dan prostodontis untuk memperoleh hasil perawatan yang terbaik bagi pasien.

Tinjauan Pustaka

Gigi agenesis dikenal sebagai gigi yang hilang secara kongenital dan merupakan gigi yang benihnya tidak berkembang secara baik untuk terjadinya diferensiasi jaringan gigi sehingga tidak erupsi.¹ Terdapat tiga macam gigi permanen yang sering mengalami kasus agenesis yaitu molar tiga, premolar dua bawah dan insisif lateral atas.^{1,3,4}

Moyers menyatakan bahwa salah satu penyebab terjadinya gigi agenesis adalah herediter.¹ Adanya kondisi sistemik seperti *ricketts*, *syphilis* dan gangguan *intra uterine* yang parah juga menyebabkan kerusakan pembentukan benih gigi sehingga gigi tidak erupsi. Penyebab lainnya adalah inflamasi atau infeksi lokal, perubahan evolusi pada gigi geligi dan faktor lingkungan seperti iradiasi, trauma, hormonal, tumor, *rubella* dan *thalidomide*.^{1,3} Diagnosis gigi agenesis ditetapkan berdasarkan pemeriksaan klinis dan interpretasi radiografi. Untuk melihat ada/ tidaknya seluruh gigi kecuali molar tiga dapat menggunakan foto panoramik pada pasien usia 4,5 atau 5 tahun.¹

Penatalaksanaan Ageneses Gigi Insisif Lateral Atas

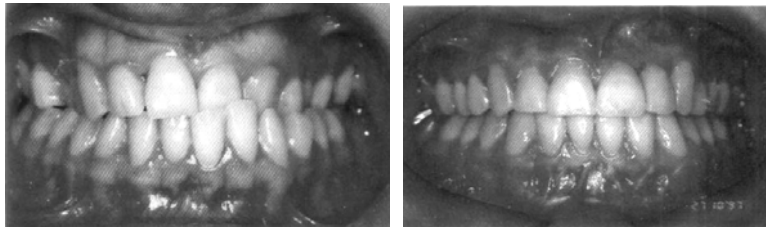Pada kasus agenesis insisif lateral secara klinis terlihat ruang antara gigi insisif sentral dan kaninus. Ada dua macam pilihan perawatan untuk menggantikan gigi yang hilang yaitu membuka ruangan untuk protesa dan menutup ruangan dengan gigi kaninus.^{6,7,8,11,12}

Rencana perawatan kasus agenesis insisif lateral perlu memperhatikan beberapa hal antara lain; (1) profil skeletal, terutama pada kasus *high-mandibular plane angle*, mekanoterapi yang cenderung untuk menambah dimensi vertikal harus dihindari. (2) *arch length deficiency*, perlu diperhatikan pada kasus gigi agenesis disertai dengan ukuran gigi lebih kecil dapat menyebabkan *multiple diastema*.¹² (3) Protrusi dentoalvolar; (4) oklusi; apabila hubungan segmen posterior telah baik maka dipertahankan kecuali bila interdigitasi segmen posterior *cusp to cusp*.¹¹ Faktor lain yang perlu dipertimbangkan antara lain (1) estetik gigi dan (2) inklinasi gigi. Selain itu morfologi, warna gigi dan inklinasi mesiodistal gigi yang bersebelahan dengan diastema anterior sangat penting diperhatikan bila kaninus dipertimbangkan untuk menggantikan gigi insisif lateral atas.^{12,15}

A. Perawatan Ortodonti dengan membuka ruangan untuk protesa gigi insisif lateral.

Indikasi membuka ruangan dapat dilakukan bila terdapat ruangan yang cukup pada lengkung maksila, dan bila insisif maksila perlu diproklinsi atau *tip* ke labial untuk mengkoreksi hubungan *crossbite anterior* serta untuk memperoleh dukungan atau kompetensi bibir atas. Sedangkan pada pasien dengan *accentuated dentoalveolar protrusion* dan jaringan lunak yang cembung merupakan kontra indikasi.

Pada pembukaan ruangan secara ortodonti, gigi kaninus digerakkan ke distal mendekati gigi premolar pertama sehingga akan terdapat ruangan di daerah insisif lateral dan ruangan tersebut kemudian digantikan dengan gigi tiruan cekat, lepasan, *osseointegrated implant*.^{6,7,8} ataupun autotransplantasi premolar. Hasil perawatan ortodonti harus dapat menghasilkan oklusi bukal yang normal (kelas I angle), ruangan yang tersedia cukup, *central diastema* terkoreksi, retraksi dan *upright* kaninus atas serta gigi yang bersebelahan dengan ruangan insisif lateral yang hilang harus memiliki akar yang sejajar.⁶ (Gambar 1).



Gambar 1. Foto intraoral sebelum dan setelah perawatan dengan pembukaan ruangan, agenesis insisif lateral digantikan dengan single tooth implant (Sumber: Roy Sabri)⁹

Keuntungan pembukaan ruangan untuk kehilangan insisif lateral maksila adalah fungsional maupun oklusi yang baik dan menghasilkan interkusipasi yang ideal dari kaninus sampai molar satu, serta waktu perawatan yang lebih singkat. Kerugian utama bagi pembukaan ruangan secara ortodontik adalah komitmen pasien terhadap protesa yang permanen dalam hal *shade* gigi, kontur gingiva dan margin yang tidak selalu mudah untuk dikontrol. Selain itu bila menggunakan gigi tiruan cekat ada kemungkinan perlu diperbaiki pada masa akan datang.⁶

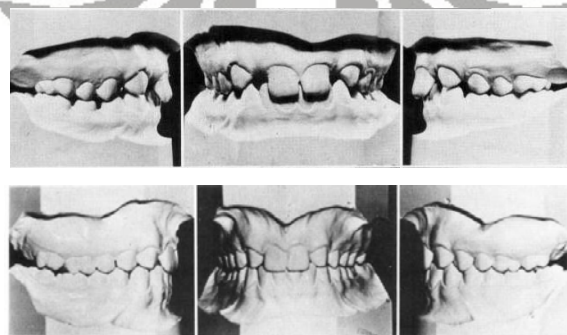
B. Perawatan ortodonti dengan penutupan ruangan pada agenesis insisif lateral

Alternatif perawatan dengan menutup ruangan adalah menggeser gigi kaninus ke mesial. Indikasinya apabila pasien memiliki profil yang seimbang dengan inklinasi gigi anterior yang normal. Selain itu penutupan ruangan dapat juga dilakukan pada kasus *crowding* berat rahang bawah yang memerlukan pencabutan. Pada penatalaksanaan agenesis insisif lateral dengan menutup ruangan biasanya perawatan ortodonti dilakukan dengan

memperbaiki gigi yang rotasi, lateralisasi kaninus dan diikuti dengan *reshaping* gigi kaninus dan premolar pertama.¹³

Untuk memberikan hasil estetik dan fungsional yang optimal pada penutupan ruangan, gigi kaninus perlu ditransformasi seperti bentuk insisif dan berfungsi seperti gigi insisif. Oleh karena itu perlu dilakukan rekonturing pada gigi kaninus pada tahap akhir perawatan.⁶ Prosedur yang dilakukan dengan mengasah insisal tip kaninus untuk menghasilkan *incisal edge* yang datar, membentuk sudut di distal insisal yang membulat, mengurangi permukaan lingual pada daerah insisal untuk menghasilkan *overbite* dan *overjet* yang baik serta mengurangi kecembungan kaninus pada permukaan labial.¹

Menurut moyers penutupan ruangan secara ortodonti dapat mengurangi resiko gigi molar tiga menjadi impaksi.^{1,6} Berdasarkan penelitian Robertson dan Mohlin (2000), penutupan ruangan memberikan hasil yang dapat diterima oleh pasien, tidak merusak fungsi TMJ dan memelihara kesehatan periodontal bila dibandingkan dengan penggantian gigi tiruan untuk gigi insisif lateral yang hilang.¹⁶



Gambar 2. Foto intraoral pasien sebelum dan setelah perawatan pada pasien agenesis insisif lateral dengan menggerakkan kaninus dan segmen bukal ke mesial (Sumber: Schwaniger et al)¹²

Kerugian penutupan ruangan adalah kecenderungan terbukanya kembali ruangan antara gigi anterior, selain itu dapat menimbulkan masalah ukuran yang tidak sesuai atau masalah bentuk. Pada beberapa kasus dengan bentuk kaninus yang sangat besar tidak dapat dibentuk secara adekuat menjadi bentuk insisif lateral. Kaninus yang berbayang hitam juga menghasilkan estetik yang tidak baik apabila diposisikan di sebelah insisif sentral.⁶

Penatalaksanaan Agenesis Gigi Premolar Dua Bawah

Pada agensis gigi premolar dua bawah, ortodontis harus mempertimbangkan ruang *edentulous* ditutup atau ditinggalkan terbuka. Apabila ruangan ditinggalkan terbuka untuk restorasi maka perawatan ortodonti menyiapkan ruangan yang cukup dan menjaga *alveolar ridge* dalam kondisi yang ideal untuk restorasi nantinya. Apabila ruangan akan ditutup, klinisi harus mendapatkan oklusi yang baik.¹⁷

Pada kasus maloklusi yang disertai agensis gigi premolar, terdapat dua pilihan perawatan antara lain (1) mencabut gigi molar dua sulung dan membiarkan gigi molar satu tetap untuk bergeser ke mesial secara ortodonti; (2) mempertahankan molar dua sulung selama mungkin dan kemudian mencari solusi prostetik (implan, gigi tiruan sebagian lepas atau gigi tiruan sebagian cekat).^{10,17,18}

Beberapa hal yang perlu dipertimbangkan dalam penatalaksanaan agensis gigi premolar dua bawah antara lain usia pasien, tahap pertumbuhan gigi tetangganya serta kondisi gigi sulung sebelumnya dengan adanya resorpsi akar dan infraklusi.¹⁸

(1). Perawatan ortodonti dengan penutupan ruangan pada agensis premolar dua.

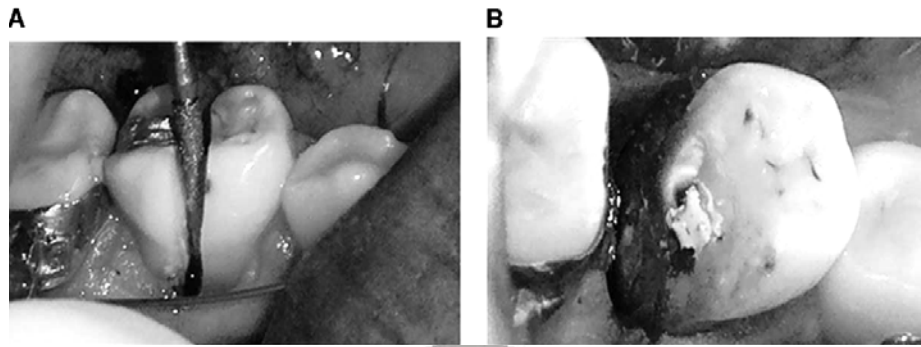
Penutupan ruangan dilakukan setelah pencabutan molar dua sulung bawah, kemudian distalisasi gigi anterior, terutama indikasi pada kasus *crowding* pada sisi yang berlawanan dan

profil wajah yang cembung, serta protusi dentoalveolar.¹⁷ Pada kasus tanpa *crowding*, dapat dilakukan mesialisasi gigi posterior. Ada dua cara dalam menggerakkan gigi molar satu ke mesial, yaitu prosedur hemiseksi dan *slicing* terkontrol. Pada kasus demikian apabila tidak dikehendaki adanya perubahan profil wajah maka diperlukan kontrol penjangkaran di anterior yang maksimal.^{9,19}

Pada agensis premolar dua, pencabutan molar dua sulung dapat dilakukan pada keadaan: patologi pulpa, restorasi yang besar, lesi karies mendekati pulpa, resorpsi akar yang normal atau patologis, *crowding* pada gigi permanen, ankylosis dan perbedaan ukuran gigi antara gigi sulung dan permanen.¹⁰ Menurut Casey et all, apabila molar sulung dicabut sebelum usia 9 tahun maka akan terjadi penutupan ruang yang spontan. Selain itu Svedmyr, menyatakan bila gigi molar dua sulung yang masih ada dicabut sebelum erupsi gigi molar satu untuk membiarkan penutupan ruangan yang spontan.¹⁸

Metode lain untuk menutup ruangan edentulus adalah hemiseksi gigi molar dua sulung pada usia muda dan membiarkan molar erupsi ke arah mesial tanpa harus mempengaruhi posisi insisif bawah. Hemiseksi dilakukan pada kasus maloklusi tanpa *crowding* atau *crowding* minimal, tidak terdapat protrusi dentoalveolar dan profil wajah yang telah baik.

Hemiseksi merupakan tehnik yang melibatkan pemisahan *faciolingual* gigi molar dua sulung dan mengangkat bagian distalnya. Hal ini akan menyebabkan pergerakan gigi molar ke mesial secara spontan sementara bagian mesial molar dua sulung akan mencegah gigi premolar satu dan kaninus bergeser ke distal. Ketika gigi molar permanen sudah dekat dengan bagian mesial dari gigi yang dihemiseksi, maka bagian mesial gigi tersebut diangkat. Pada tahap ini dapat diaplikasikan gaya ortodontik untuk menyelesaikan penutupan ruangan. Hemiseksi molar dua sulung dilakukan dengan bedah di bawah anestesi lokal.^{20,21}



Gambar 3. A.Tehnik hemiseksi. B.Kamar pulpa bagian mesial ditutup dengan CaOH (Sumber: Northway)²¹

Selain itu untuk membiarkan gigi molar tetap bergeser ke mesial secara fisiologis dapat digunakan tehnik *slicing* gigi molar dua sulung yang terkontrol diikuti oleh hemiseksi bagian distal dari akar (tanpa perawatan edodontik) dan pencabutan bagian mesial gigi pada tahap selanjutnya.^{1,10} *Slicing* terkontrol dapat mempertahankan *ridge* bukolingual dan mencegah penurunan tulang lateral bukal yang dapat terbentuk antara kaninus dan premolar.¹⁰

Keuntungan *slicing* terkontrol adalah gigi molar satu dapat bergerak ke mesial secara bertahap dengan inklinasi gigi molar satu tetap sejajar. Berdasarkan penelitian Valencia et al (2004) dengan *slicing* terkontrol yang diikuti hemiseksi menunjukkan penutupan ruangan sebesar 80% pada tahun pertama tanpa rotasi mesial atau pergeseran *midline*.¹⁰

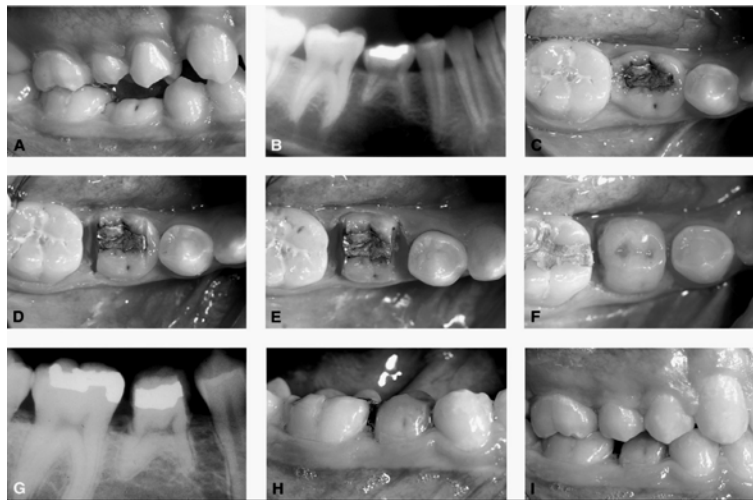Keuntungan penatalaksanaan agenesis premolar dengan penutupan ruangan adalah tidak perlu mempertahankan ruangan sampai akhir pertumbuhan untuk restorasi permanen, serta kemungkinan gigi molar tiga impaksi menjadi lebih kecil. Sedangkan kerugiannya adalah membutuhkan waktu perawatan yang lebih lama.^{1,9}

(2) Perawatan ortodonti dengan membuka ruangan pada agenesis premolar dua

A. Mempertahankan molar dua sulung bawah

Pada agenesis premolar dua bawah umumnya berkaitan dengan molar dua sulung bawah yang persistensi. Apabila dijumpai kasus maloklusi dengan agenesis premolar dua bawah tanpa disertai *crowding* dan gigi molar dua sulung kondisinya baik (tidak terdapat karies dan mengalami resorpsi akar) maka gigi tersebut dapat dipertahankan dalam lengkung gigi. Menurut Andreasen JO (1992) molar dua sulung mungkin dapat bertahan sampai 2 atau 3 dekade dan dengan mempertahankan gigi tersebut dapat mencegah penutupan ruangan tanpa adanya *tipping* dan masalah periodontal di kemudian hari. Selain itu Andreasen menyatakan resorpsi gigi molar dua sulung yang fisiologis tanpa adanya premolar kedua terjadi pada usia rata-rata 22 tahun (10 tahun setelah eksfoliasi normal).¹⁰

Namun mempertahankan molar sulung dapat menyebabkan ketidakseimbangan ukuran gigi, karena perbedaan mesiodistal mahkota antara gigi molar dua sulung dengan gigi premolar kedua permanen (1.5-2mm) sehingga interdigitasinya menjadi kurang baik.¹⁰ Oleh karena molar dua sulung lebih lebar dari premolar maka pengurangan lebar mesiodistal menjadi 7 mm direkomendasi. Tetapi pengurangan lebar mahkota molar dua sulung



Gambar 4. Pasien wanita dengan agenesis premolar 2 bawah, terdapat molar 2 sulung bawah dan terbenam di bawah bidang oklusal. B. Radiograf menunjukkan akar molar 2 sulung tidak resorpsi, karena level tulang antara molar sulung dan molar satu, datar maka gigi dipertahankan. C-E. Gigi terlalu lebar sehingga permukaan mesial dan distal diasah. F&G. Composite build up pada gigi molar sulung. H&I. Pulpa tidak mengalami kerusakan setelah ruangan ditutup (Sumber: Vincent Kokich)¹⁷

menjadi terbatas karena adanya divergensi akar. Pada kasus molar dua sulung yang infraklusi, *composite build up* diindikasikan untuk mencegah supraerupsi gigi lawan dan kemungkinan *tipping* gigi molar satu.⁹

B. Prostetik untuk menggantikan gigi agenesis premolar dua bawah

Pilihan prostodontik pada agenesis premolar adalah pemasangan implan, gigi tiruan sebagian lepas dan gigi tiruan cekat. *Osseointegrated implant* merupakan pilihan yang paling diindikasikan untuk penggantian kehilangan satu gigi. Namun bila implan dipasang sebelum pertumbuhan prosesus alveolaris berhenti maka pertumbuhan rahang dapat terhambat.²²

Apabila direncanakan akan dipasang protesa baik dengan gigi tiruan cekat maupun implan maka peran ortodontis adalah mempersiapkan ruangan sepanjang periode gigi bercampur dan membuat *space maintainer*. Untuk merencanakan macam protesa maka ortodontis bekerjasama dengan spesialis prostodonti. Implan biasanya dipasang bila pertumbuhan prosesus alveolaris telah berhenti sedangkan pada gigi tiruan cekat preparasi gigi penyangga pada periode gigi bercampur perlu

ditunda karena ukuran pulpa yang masih lebar sehingga *space maintenance* adalah kunci sampai protesa dapat dipasang. Dalam hal ini molar dua sulung dapat menjadi *space maintainer* yang ideal karena dapat mempertahankan ruangan dan mencegah kehilangan tulang alveolar. Alternatif perawatan lainnya adalah *autotransplantasi* molar tiga dan premolar.^{18,22}

Rangkuman

Pada prinsipnya penatalaksanaan agenesis insisif lateral atas dan premolar dua bawah dilakukan dengan dua cara yaitu penutupan ruangan dan pembukaan ruangan. Beberapa faktor yang perlu dipertimbangkan untuk menentukan perawatan ortodonti dengan membuka ruangan atau menutup ruangan adalah profil wajah, protrusi dentoalveolar, *arch length deficiency*, hubungan oklusi, estetika gigi kaninus, inklinasi dan posisi kaninus, hubungan ukuran gigi, usia, tahap pertumbuhan gigi tetangga dan kondisi gigi sulung sebelumnya. Keuntungan dan kerugian kedua macam perawatan dan adanya pilihan prostetik yang bervariasi harus didiskusikan dengan pasien. Kerjasama interdisipliner antara ortodontis,

spesialis bedah mulut, spesialis konservasi dan prostodonti diperlukan untuk menangani kasus maloklusi yang disertai agenesis agar diperoleh hasil perawatan yang terbaik bagi pasien.

Daftar Pustaka

1. Moyers RE. *Handbook of Orthodontics*. 4th ed. United States. 1988: 348-51
2. Bassat YB, Ilana B. *Skeletodental patterns in patients with multiple congenitally missing teeth*. *Am J Orthod Dentofacial Orthop*. 2003;124:521-5
3. Dermaut LR, KR Goeffers, AA De Smit. *Prevalence of tooth agenesis correlated with jaw relationship and dental crowding*. *Am J Orthod*. 1986;90:204-210
4. Peck S, Leena P, Matti K. *Site-specificity of tooth agenesis in subjects with maxillary canine malpositions*. *Angle Orthodontist*. 1996;66:473-6.
5. Singh G. *Textbook of orthodontics*. 1st ed. New Delhi: Jaypee brothers medical publisher. 2004;174.
6. Sabri R. *Management of missing maxillary lateral incisors*. *Journal American Dental Association*. 1999;130:80-84
7. Turpin DL. *Treatment of missing lateral incisors*. *Am J Orthod Dentofacial Orthop*. 2004;125:125-9
8. Kokich VO. *Congenitally missing teeth: orthodontic management in the adolescent patient*. *Am J Orthod Dentofacial Orthop*. 2002; 121: 594-5
9. Sabri R. *Management of congenitally missing second premolars with orthodontics and single tooth implants (case report)*. *Am J Orthod Dentofacial Orthop*. 2004;125:634-42
10. Valencia R, Marc S, Gerardo G. *Controlled slicing in the management of congenitally missing second premolars*. *Am J Orthod Dentofacial Orthop*. 2004;125:537-43
11. Sassouni V, Edward JF. *Orthodontics in Dental Practice*. St Louis: Mosby. 1971;153-6
12. Schwaniger B, Robert S. *Management of cases with upper incisors missing*. *Am J Orthod*. 1977;71:396-405
13. Castaldi CR, George AB. *Dentistry for the adolescent*. Philadelphia: WB Saunders. 1980; 181-84.
14. Argyropoulos E. *Techniques for improving orthodontic results in the treatment of missing maxillary lateral incisors (case report with literature review)*. *Am J Orthod Dentofacial Orthop*. 1988;94:150-65
15. McNeill RW, Donald RJ. *Congenitally absent maxillary lateral incisors: treatment planning considerations*. *Angle Orthod*. 1973;43:24-9
16. Robertsson S, Mohlin B. *The congenitally missing upper lateral incisor. A retrospective study of orthodontic space closure versus restorative treatment*. *Eur J Orthod*. 2000;22:697-710.
17. Kokich VG, Vincent OK. *Congenital missing mandibular second premolars: clinical option*. *Am J Orthod Dentofacial Orthop*. 2006;130:437-44
18. Fines CS, Joe R, Maryam S. *Congenital missing second premolar : treatment outcome with orthodontic space closure (case report)*. *Am J Orthod Dentofacial Orthop*. 2003;123:672-82
19. Bjerklin K, J Bennett. *The long-term survival of lower second primary molars in subjects with agenesis of the premolars*. *Eur J of Orthod*. 2000;22:245-55
20. Northway W. *The nuts and bolts hemisection treatment : managing congenitally missing mandibular second premolar*. *Am J Orthod Dentofacial Orthop*. 2005;127:606-10
21. Northway W. *Hemisection: one large step toward management of congenitally missing lower second premolars*. *Angle Orthod*. 2004;74:792-99.
22. Fiorentino G, Pietro V. *Multiple congenitally missing teeth: treatment outcome with autologous transplantation and orthodontic space closure (case report)*. *Am J Orthod Dentofacial Orthop*. 2007;132:693-703